

MANAGEMENT DELLO SCHWANNOMA INTRALABIRINTICO

Di Lorenzo G, Cavaliere M, Capriglione P, Di Lullo AM, Coronella V, Petti A
Azienda Ospedaliera Universitaria "Federico II" Napoli
D.A.I. Testa-Collo, U.O.C. Otorinolaringoiatria,
Direttore: Prof. M. Iengo

105° SIO

RAZIONALE:

Lo schwannoma intralabirintico (SIL) è un raro tumore benigno (prevalenza 0.1-0.4%) che origina dalle cellule di Schwann perineurali del nervo cocleovestibolare prossimale al labirinto membranoso (coclea, vestibolo o canali semicircolari). **I sintomi clinici:** ipoacusia neurosensoriale monolaterale progressiva (95%), acufeni (51%), disequilibrio (35%), vertigine (22%), fullness (2%). **Diagnosi differenziale:** M. di Menière o neurite vestibolare. La mancanza di sintomi specifici e il lento pattern di crescita spiega la *diagnosi tardiva*. Oggigiorno la **RM** permette una **diagnosi sempre più precoce** e l'adozione di un **appropriato protocollo terapeutico**.

MATERIALI E METODI:

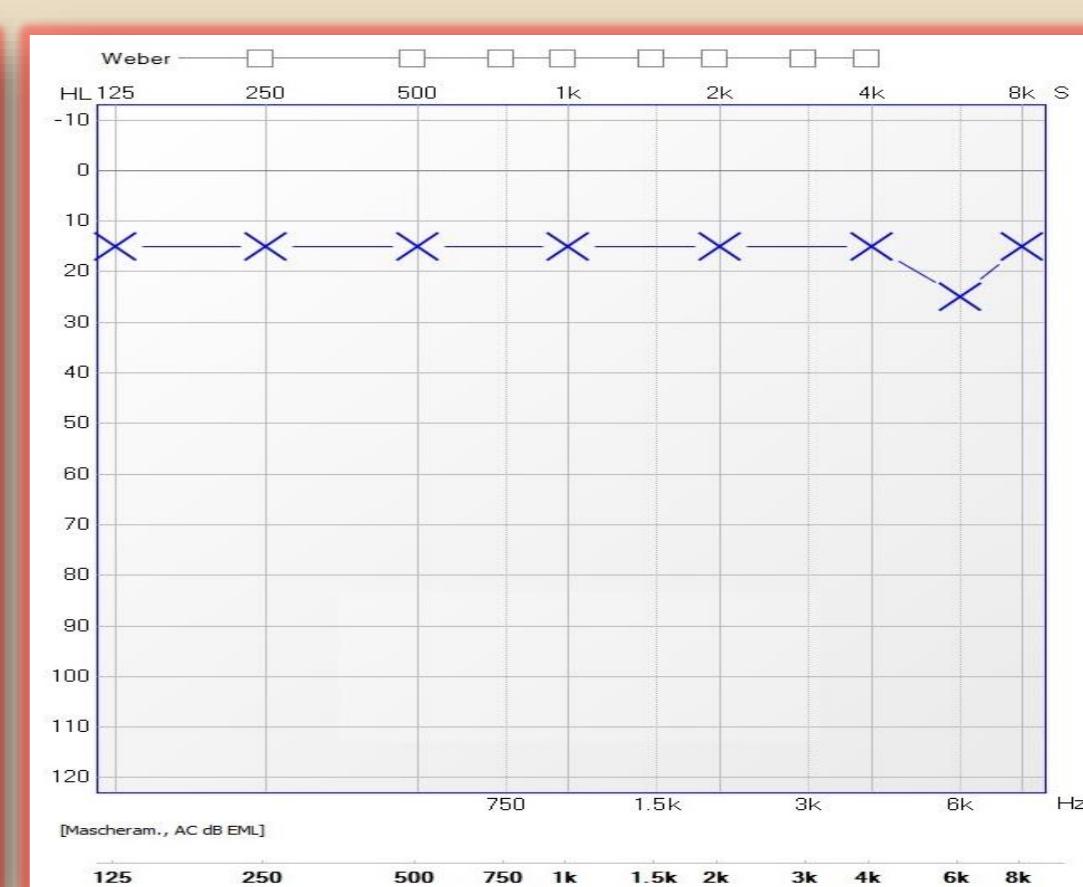
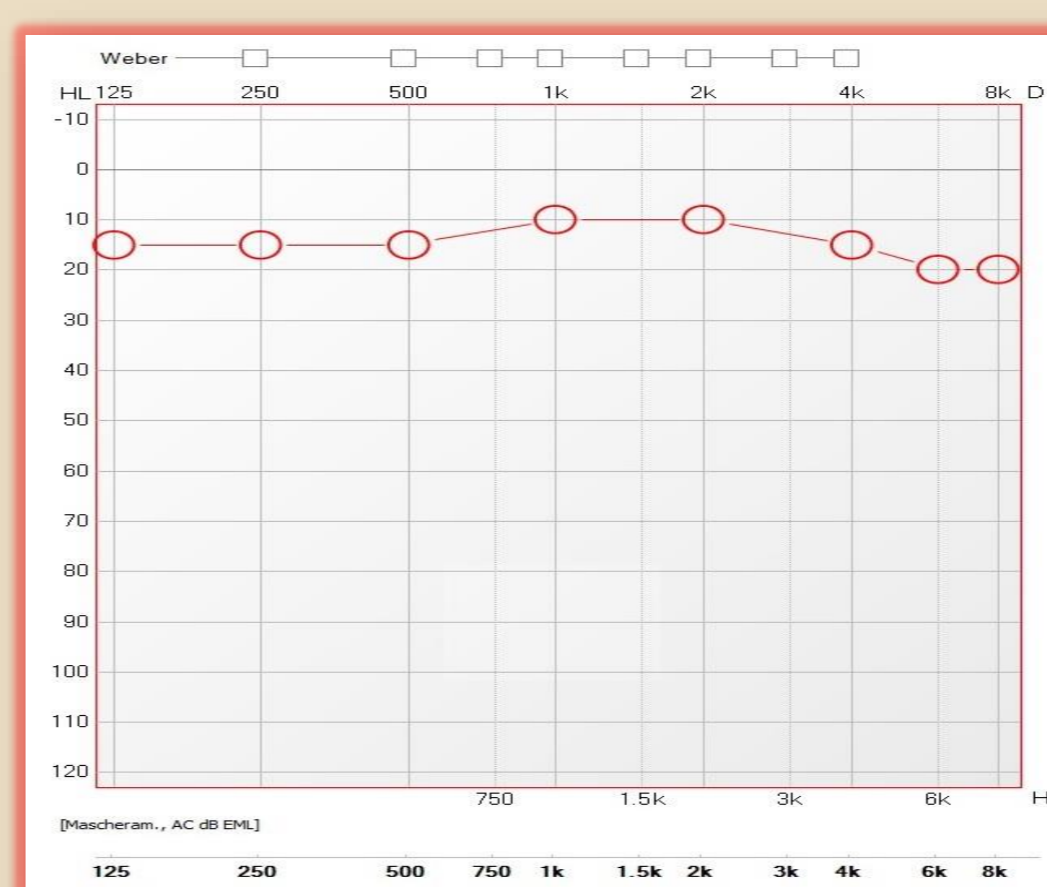
Giovane donna E.R. di 29 anni giungeva alla nostra osservazione per **acufene, ipoacusia fluttuante orecchio destro da circa un anno**, unico episodio di vertigine a carattere soggettivo. Prescritta da altri specialisti terapia con Betaistina cp 24 mg/12h, nel sospetto di una Malattia di Menière.

RISULTATI:

All'atto della presa in carico, la paziente presentava un esame otoscopico nella norma. L'**esame audiometrico** mostrava: **a) e b)**. I timpanogrammi erano di tipo A bilateralmente. **Esame vestibolare** assenza di Ny spontaneo, di posizione e posizionamento, test di Romberg negativo e funzioni neurologiche nella norma. L'HIT evidenziava un lieve deficit dal lato affetto. **RM encefalo e troncoencefalo** con gadolinio (figure 1 e 2): pacchetto stato-acustico sinistro mostrava normale morfologia e intensità di segnale. Al momento la paziente rifiuta l'intervento chirurgico per cui è sotto attento monitoraggio.

ESAME AUDIOMETRICI:

a) Prima visita (1 anno fa): lieve ipoacusia neurosensoriale limitata alle frequenze gravi in Au destro e normoacusia in au sinistro.



b) All'atto della presa in carico: ipoacusia neurosensoriale di grado moderato-severo in Au destro e normoacusia in Au sinistro.

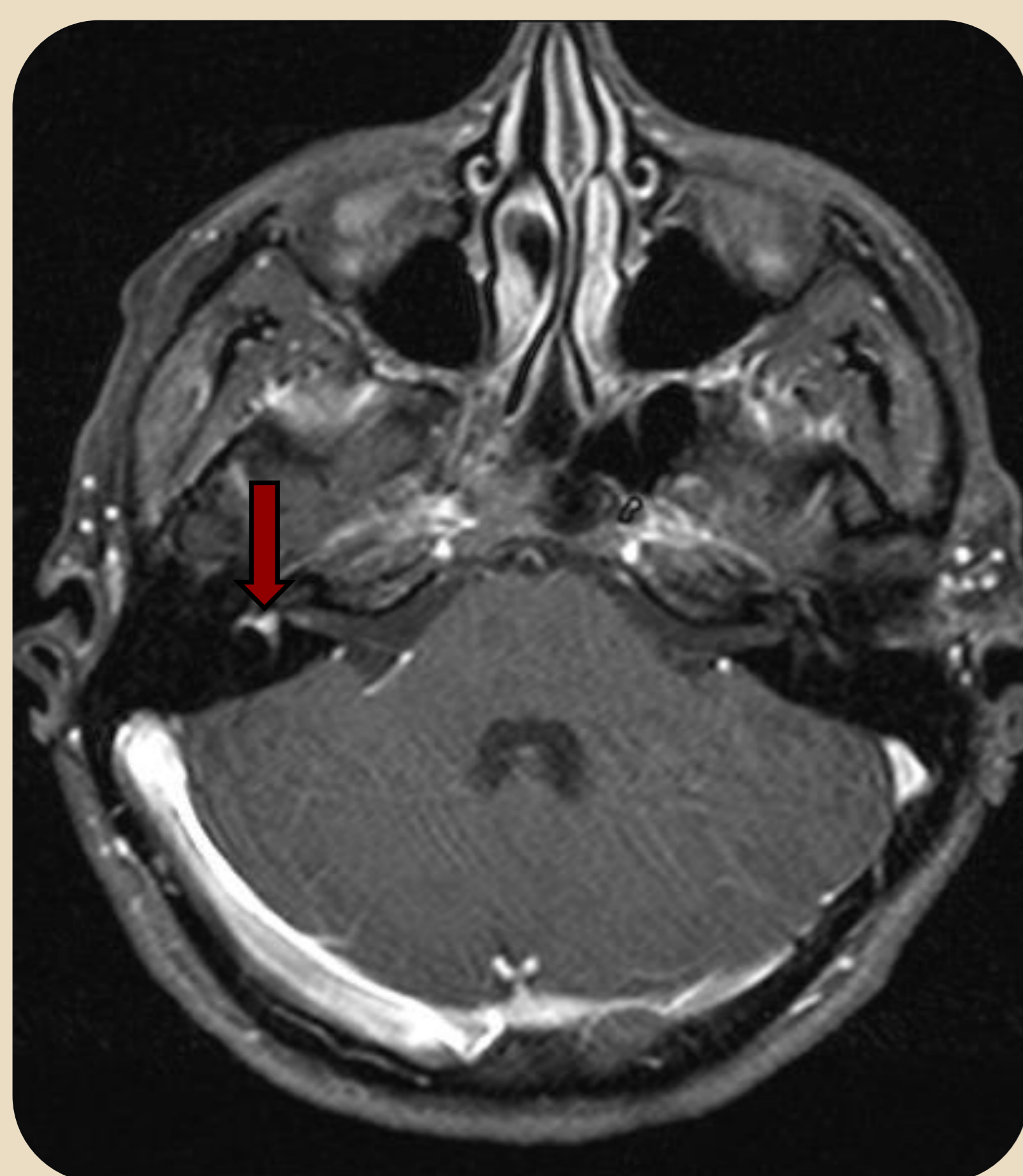
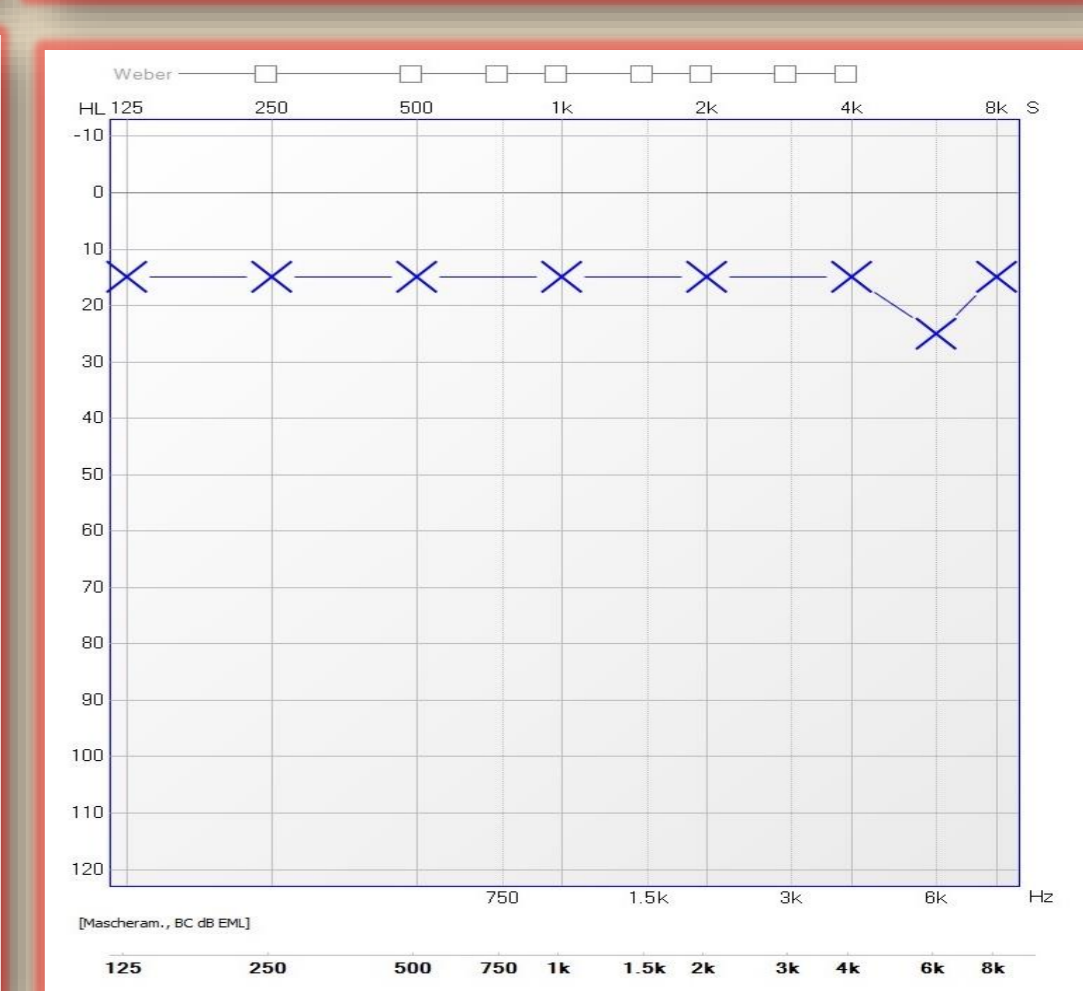
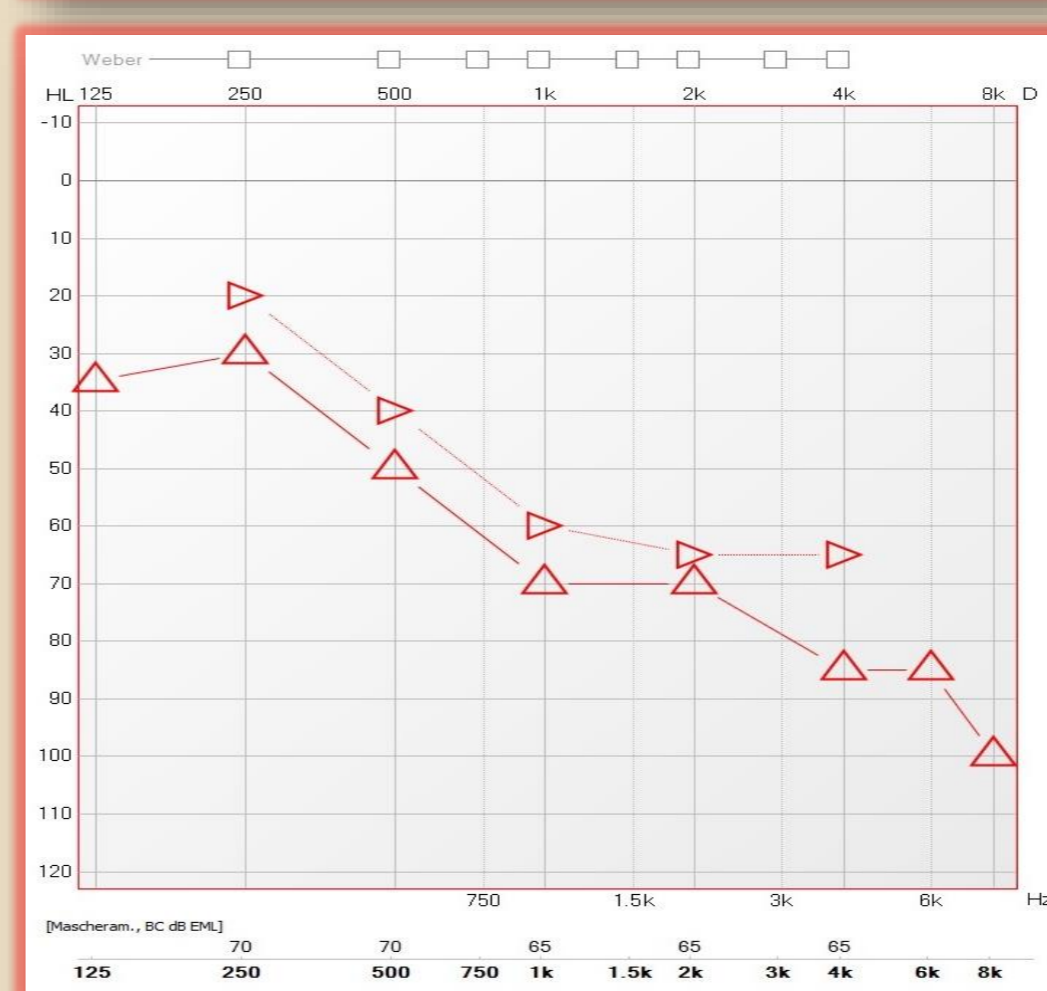


Figura 1: RM T1-pesata. Evidenza di una massa con forte enhancement localizzata a livello del vestibolo destro senza estensione ai canali semicircolari, al CAI ed all'APC (freccia rossa).

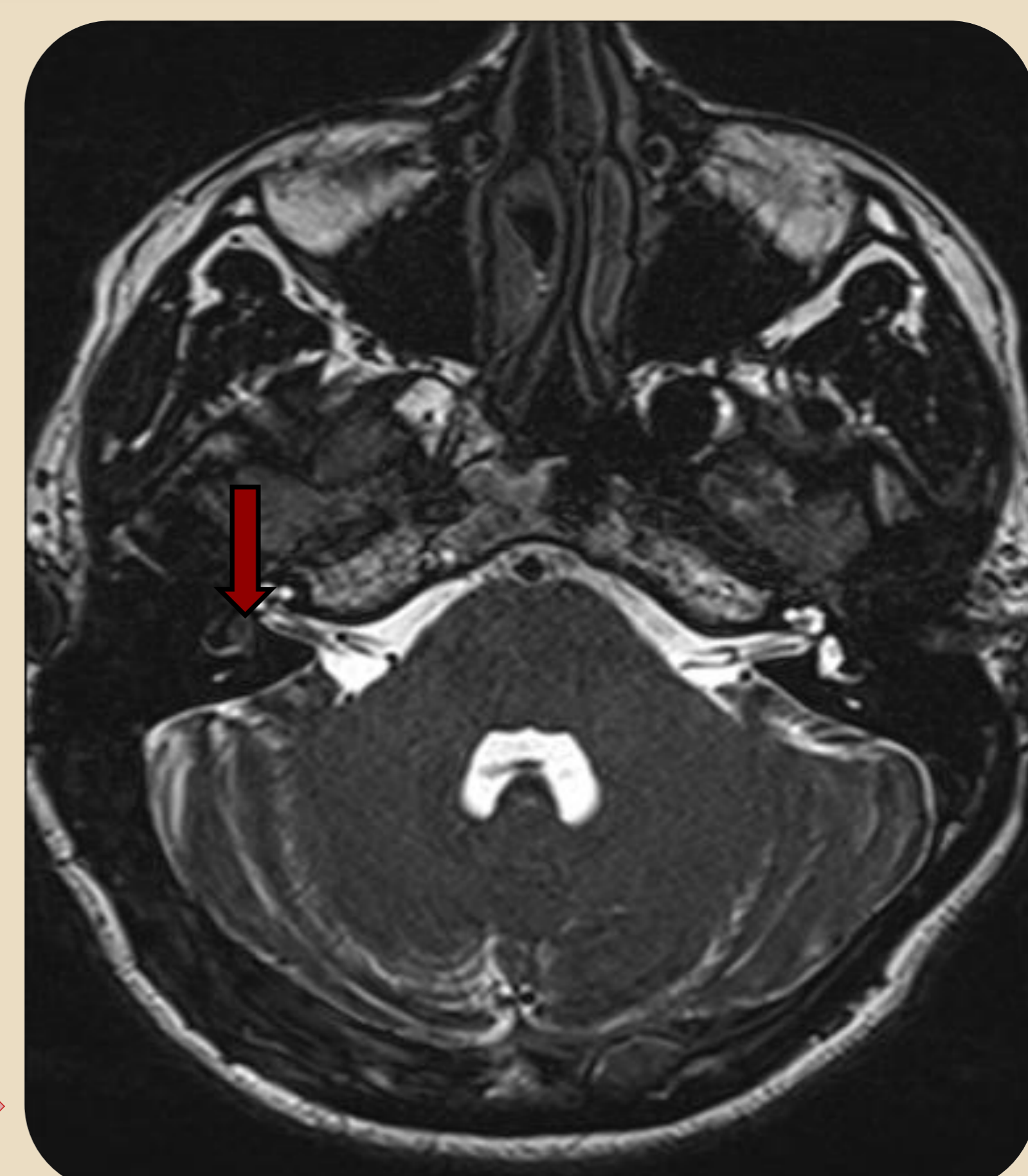

Figura 2: RM T2-pesata. La lesione si presenta ipointensa con un'immagine di minus a livello dei fluidi endococleari (freccia rossa).

CONCLUSIONI:

Lo SIL è una rara patologia. Attualmente la **RM** è il **gold standard** per la diagnosi consentendone la localizzazione e la sua diagnosi differenziale con la labirintite, rileva inoltre l'eventuale crescita della neoplasia rappresentando l'elemento chiave nel follow-up dello schwannoma. Il **management** include infatti, in prima istanza, osservazioni seriali con **RM "wait and scan approach"**. La **chirurgia**, anche in considerazione delle complicanze descritte (anacusia (100%), paralisi VII n.c. (4%), fistola liquorale (5.4%), meningite (1.8%)), è riservata ad un numero limitato di casi e dipende da: età, condizioni generali del paziente, sede e dimensioni del tumore ed è consigliabile in caso di un pattern di crescita che invada anche il CAI e l'orecchio medio e qualora i pazienti presentino sintomi vertiginosi non responsivi al trattamento.