QUADERNI
DI MEDICINA E CHIRURGIA

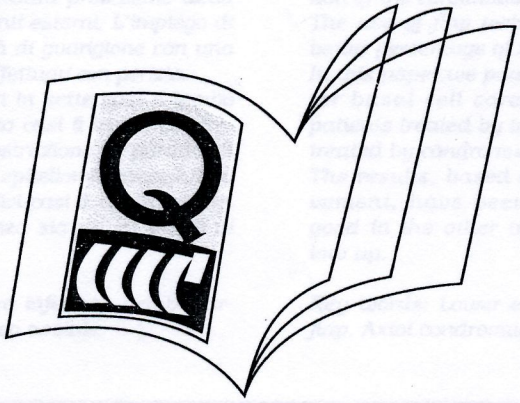

REDAZIONE:
CENTRO DIREZIONALE - TORRE FRANCY
80143 NAPOLI - TEL./FAX (081) 787.55:00

Quad Med Chir 2001; 17 (2)

ARTICOLO ORIGINALE

RICOSTRUZIONE DELLE PERDITE DI SOSTANZA A TUTTO SPESSORE DELLA PALPEBRA INFERIORE

SERGIO BRONGO, MICHELE LANZA, GIANFRANCO NICOLETTI, FRANCESCO D'ANDREA

SECONDA UNIVERSITÀ DEGLI STUDI DI NAPOLI
CATTEDRA DI CHIRURGIA PLASTICA
TITOLARE PROF. FRANCESCO D'ANDREA

RIASSUNTO

Le perdite di sostanza della palpebra inferiore causate dalla escissione di neoplasie benigne e maligne presentano particolari difficoltà per la loro ricostruzione. La tecnica utilizzata deve garantire un'efficace ed immediata protezione della congiuntiva e della cornea dagli agenti esterni. L'impiego di lembi consente una maggiore velocità di guarigione con una percentuale di riuscita maggiore se effettuati con perizia.
In questo lavoro sono stati utilizzati in sette casi il lembo tarso congiuntivale ed in ulteriori otto casi il lembo condromucoso secondo Scuderi per la ricostruzione di perdita di sostanza della palpebra inferiore per epiteliomi basocellulari.
I risultati ottenuti sono ottimi in tredici casi e buoni in due, valutandoli a diciotto mesi di distanza sia da un punto di vista funzionale che estetico.

Parole chiave: Ricostruzione palpebra inferiore, Lembo tarsocongiuntivale, Lembo condromucoso assiale.

SUMMARY

The lower eyelid reconstruction for cancer treatment is veryu difficult.
We have to use a correct technique for immediate protection of the conjuntiva and the cornea.
The use of flap technique give a good improvement with better percentage of success when well performed.
In this paper we present a series of fifteen patients treated for basal cell carcinoma of lower eyelid with seven patients treated by tarsoconjuntival flap and eight patients treated by condromucosal Scuderi flap.
The results, based on aesthetical and functional improvement, have been very good in thirteen cases and good in the other two cases after eighteen months follow up.

Key words: Lower eyelid reconstruction, Tarsoconjuntival flap, Axial condromucosal flap.

Introduzione

Le perdite di sostanza della palpebra inferiore causate dalla escissione di neoplasie benigne e maligne, a causa della complessità anatomica della regione interessata, presentano particolari difficoltà per la loro ricostruzione che richiedono un'esperienza specifica al fine di individuare la tecnica idonea al trattamento tra le innumerevoli metodiche ricostruttive descritte in letteratura.
La ricostruzione parziale o totale delle palpebre dovrebbe essere sempre immediata e completa, in quanto è indispensabile garantire un'efficace ed immediata protezione della congiuntiva e della cornea dafli agenti esterni.
In ogni caso la chirurgia ricostruttiva deve mirare alla restituzione di tutti i requisiti morfologico-funzionali della palpebra.
Le perdite di sostanza palpebrali a tutto spessore interessano il piano cutaneo muscolare e tarsocongiuntivale.
Nelle perdite di sostanza a tutto spessore che non superano per estensione 1/4 dell'intera superficie palpebrale è possibile ricostruire la continuità anatomica per accostamento dei margini, isolando il piano tarso congiuntivale da quello muscolo cutaneo e suturando in più piani.
Nelle perdite di sostanza a tutto spessore che

Pervenuto il 2 aprile 2001 - Accettato il 13 aprile 2001

superano per estensione 1/4 della superficie palpebrale è necessario reintregare le strutture mancanti ricorrendo a innesti e lembi variamente allestiti.
In particolare il piano congiuntivale può essere riparato con innesti di mucosa e cartilagene semplici o composti ed il piano cutaneo con la mobilizzazione di lembi di vicinanza. Alternativamente si può far ricorso a trasferimenti di tessuti composti che sotto forma di innesti o lembi reintegrano in un unico tempo tutte le strutture mancanti.
Le perdite di sostanza di modesta entità possono essere riparate mediante mobilizzazione della congiuntiva contigua o mediante lembi di trasposizione dal fornice; se il difetto è più ampio, si reintegra il difetto con un innesto libero dalla congiuntiva della palpebra integra o in alternativa si può ricorrere alla mucosa prelevata dal fornice labiale o dalla guancia o dalla superficie glabra del setto.
Nei casi in cui risulta necessario reintegrare anche una porzione del tarso si possono utilizzare innesti composti come quello tarsocongiuntivale prelevato dalla palpebra superiore e quello condromucoso che viene prelevato dal setto nasale impiegato nelle grosse perdite della palpebra inferiore (Mustardè) o della cartilagine triangolare del naso.
Per perdite di sostanza fino a metà della larghezza della palpebra è possibile utilizzare un innesto cutaneotarsocongiuntivale prelevato a forma di cuneo dalla palpebra controlaterale sana e che dimensionalmente non deve superare 1/4 della superficie totale della palpebra donatrice per consentire la riparazione diretta per semplice accostamento.
L'impiego di lembi consente una maggiore velocità di guarigione con una percentuale di riuscita maggiore se ben allestiti.
Il lembo tarsongiuntivale, consiste in un lembo di avanzamento monopeduncolato allestito sulla palpebra superiore sana previa separazione del foglietto cutaneomuscolare dal piano tarsongiuntivale. Consente riparazioni di perdite di sostanza a tutto spessore che superano la metà della larghezza della palpebra inferiore.
Il lembo cutaneocondromucoso, secondo Micali, realizzato sul tracciato cutaneo del lembo naso-genieno e comprendente cute, sottocute, muscolo elevatore dell'ala del naso, e sul piano interno una parte delle cartilagini triangolari e della mucosa nasale; può essere impiegato nelle riparazioni a tutto spessore della palpebraa inferiore.
Il lembo condromucoso, secondo Scuderi, si differenzia dal precedente in quanto si limita a trasferire come lembo ad isola una striscia di tessuto comprendente mucosa nasale e cartilagine triangolare; ilutilizzazione per riparare sia difetti della palpebra inferiore che superiore.
Il lembo palpebrale monopeduncolato a tutto spessore, il più completo tra tutti i lembi composti in quanto trasferisce in un tempo tutte le strutture palpebrali; viene mobilizzato dalla aplpebra contrapposta secondo la tecnica di Abbeè Mustardè, avendo cura che le dimensioni siano tali da non pregiudicare il recupero della palpebra donatrice.

Casistica Clinica

Sono stati sottoposti ad intervento chirurgico 15 pazienti in un periodo di 32 mesi (8 femmine e 7 maschi età compresa tra i 53 ed i 77 anni) per l'asportazionr di neoformazioni della palpebra inferiore (epiteliomi basocellulari) in prossimità del suo margine libero.
Le lesioni asportate variano come dimensione in larghezza tra i 7 ed 24 mm e la porzione congiuntivale da ricostruire variava tra i 4 ed i 19 mm di altezza.
Sono stati utilizzati in sette casi il lembo tarco congiuntivale ed in ulteriori otto casi il lembo condromucoso secondo Scuderi.
Nell'immediato post-operatorio abbiamo valutato il trofismo dei lembi e l'eventuale presenza di episodi infiammatori a carico della congiuntiva mentre nel corso follow-up, durato 18 mesi, abbiamo valutato i risultati da un punto di vista funzionale (comparsa di fenomeni quali epifora, lagoftalmo, sleral show, ectropion etc.) e da un punto di vista estetico per la presenza o meno di esiti cicatriziali ed eventuali variazioni della morfologia della palpebra ricostruttiva rispetto alla controlaterale.

Risultati

Nella nostra casistica non vi è stata alcuna parziale o totale necrosi dei lembi allestiti.
Un iniziale edema si è presentato in tutti i casi determinando un aspetto più o meno rilevato a seconda dei casi rispetto alla cute circostante, fenomeno scomparso in tutti i casi spontaneamente alla fine del follow up durato 18 mesi.
In un solo caso abbiamo osservato presenza di flogosi a carico della congiuntiva che è andata diminuendo a seguito di terapia medica topica nell'arco di una settimana senza causare alcuna sequela.
Alla valutazione della funzionalità in nessun paziente si è avuta la comparsa di epifora, lagoftalmo od ectropion mentre in due casi (uno operato con lembo tarso congiuntivale e l'altro con lembo di Scuderi) si è avuta la presenza di uno scleral show modesto che è

regredito completamente mediante massaggio domiciliare in un caso mentre è risultato permanente nel secondo caso anche se percettibile in maniera modesta.
Da un punto di vista estetico il risultato è stato ottimo in 13 casi e soddisfacente nei due casi di comparsa di scleral show.

Discussione e Conclusione

Un'ottimale ricostruzione per perdita di sostanza a tutto spessore della palpebra inferiore dovrebbe consentire la ricostruzione sia delle strutture tarso congiuntivali che della cute soprastante, lasciando i minori esiti cicatriziali possibili.
Il lembo assiale di Scuderi, utilizzato in otto casi di questa serie, è basato come vascolarizzazione sull'arteria nasale esterna, una branca terminale dell'arteria oftalmica, che viene inclusa nel penduncolo.
Tale lembo comprende cartilagine e mucosa nasale per una buona ricostruzione del piano tarso congiuntivale per difetti superiori a metà dell'intera palpebra. I vantaggi di tale tecnica sono nel tempo unico in cui viene allestito, nella buona vascolarizzazione del lembo (lembo assiale), nel non danneggiare la palpebra superiore omolaterale, e nel minimo spessore del lembo che non risulterà diverso rispetto all'area ricevente.
Gli svantaggi di tale lembo sono la procedura più lunga e relativamente più difficile, la possibile distorsione dell'ala del naso nei casi di errore di esecuzione ed il dover utilizzare lembi locali o innesti di cute per la ricostruzione del piano cutaneo.
Il lembo trasocongiuntivale, utilizzato in sette casi di questa serie, consiste in un lembo di avanzamento monopeduncolato allestito sulla palpebra superiore dena previa separazione del foglieto cutaneomuscolare dal piano tarsicongiuntivale.
Consente riparazioni di perdite di sostanza a tutto spessore che superano la metà della larghezza della palpebra inferiore, di esecuzione veloce e con minimi esiti a carico della palpebra superiore ha come svantaggio soprattutto la necessità di un secondo intervento circa tre settimane dal primo per interrompere il peduncolo che provvede alla vascolarizzazione richiedendo quindi la necessità di effettuare una tarsorrafia per l'intero intervallo tra i due interventi con l'utilizzazione di innesti di cute per la ricostruzione della parte cutanea.
La ricostruzione della palpebra inferiore, quando correttamente eseguita, garantisce notevoli soddisfazioni al chirurgo ed ottimi risultati estetico-funzionali al paziente, ma può anche, in caso di errore di tecnica determinare un'incongrua ricostruzione evidenziabile dalla comparazione con la palpebra sana controlaterale.
Risulta essenziale che la scelta della tecnica da adottare faccia seguito ad un attento studio clinico del paziente e che l'esecuzione dell'intervento sia eseguito con attenzione e precisione a causa delle fini strutture anatomiche che costituiscono la palpebra inferiore.

Bibliografia

1. Fuertes-Lanzuela S.: *Aesthetic total lower eyelid reconstruction.* Aesthetic Plast Surg 1988; 12: 159.
2. Glatt H.J.: *Tasroconjuntival flap supplemantation: An approach to the reconstruction of large lower eyelid defects.* Ophtalmic Plast Reconstr Surg 1997; 13: 90.
3. Holmstrom H., Bartholdson L., Johanson B.: *Surgical tratment of eyelid cancer with special reference to tarsoconjuntival flaps.* Scand J Plast Reconstr Surg 1975; 9: 107 - 115.
4. Jakcson I.T.: *Eyelid and Canthal Region Reconstruction, in Local Flap in Head and Neck Reconstruction.* Mosby Company, St. Louis, 1985.
5. Jelks G.W., Smith B.C.: *Reconstruction of the eyelids and associated structures.* In McCarty J.G., editor Plastic Surgery. Vol 2 Philadelphia: W.B. Saunders Company, 1990; 1671 - 1784.
6. Micali G., Scuderi N., Moschella F.: *I tumori delle palpebre, aspetti clinici e terapeutici, Tecniche di chirurgia ricostruttiva.* ol 2, Bold/Ad Srl, Milano, 1990.
7. Mustardè J.C.: *Major reconstruction of the eyelids-functional and aestetic considerations.* Clin Plast Surg 1981; 8: 227.
8. Papp C., Maurer H., Geroldinger E.: *Lower eyelid reconstruction with the upper eyelid rotation flap.* Plast Reconstr Surg 1990; 86: 563.
9. Scuderi N., Rubino C.: *Island chondro-mucosal flap and skin graft: a new technique in eyelid reconstruction.* Br J Plast Surg, 1994; 47: 57 - 59.
10. Scuderi N., de Vita R., D'andrea F.: *Ferite palpebrali e loro trattamento.* Quaderni di Med e Chir 1986; 2: 2.
11. Stricker M., Gola R.: *Chirurgie Plastique et Reparatrice des paupiers et de leur annexes.* Masson ed, Parigi, 1990.

Per corrispondenza: Dr. Sergio Brongo
c/o SAMCEV - Via Campiglione, 18 - 80122 Napoli