## I biomateriali nel trattamento delle fratture del pavimento orbitario

Le fratture del pavimento dell'orbita rappresentano 70-84% di tutte le fratture orbitarie. Nonostante il numero considerevole di biomateriali oggi a disposizione, la ricerca scientifica in questo campo continua a fare progressi spinta dall'esigenza di trovare materiali che mimino sempre più le proprietà chimico fisiche dei tessuti che sostituiscono. Le membrane in collagene di origine suina di tipo I e III altamente purificato si sono dimostrate efficaci per il trattamento delle fratture small del pavimento dell'orbita. Infatti, grazie alle sue caratteristiche di biocompatibilità, di resistenza alla trazione, di osteoconduzione, di riassorbibilità, offrono un valido sostegno al contenuto orbitario impedendo la sua erniazione durante tutta la fase critica pre-rigenerativa del pavimento.

Nato a Napoli il 25/02/1986. Nel 2010 laurea in Medicina e Chirurgia (110/110 e lode) presso l'Università Federico II di Napoli. Giugno 2016 specializzazione in Chirurgia Maxillo Facciale con votazione 50/50. Attualmente Ricercatore di tipo A presso il dip. di Neuroscienze, scienze rip. e Odontostomatol. dell'Università di Napoli Federico II.

978-3-330-78055-2

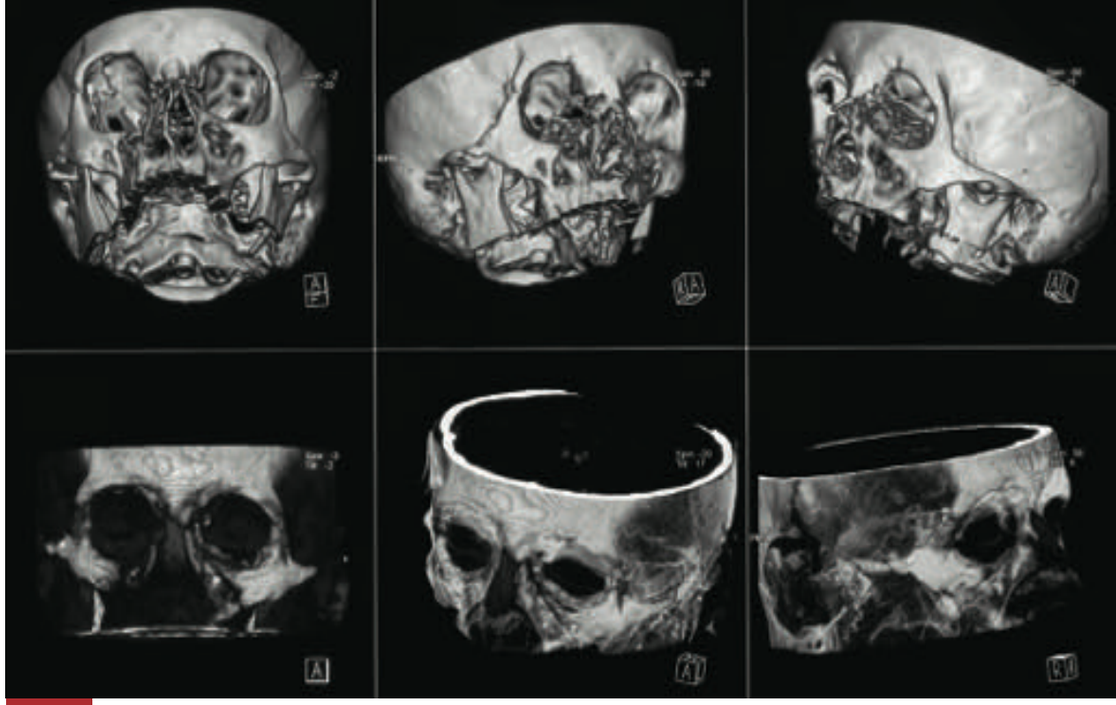

Vincenzo Abbate · Giovanni Dell'Aversana Orabona

# I biomateriali nel trattamento delle fratture del pavimento orbitario

## Applicabilità ed efficacia clinica

edizioni accademiche italiane

**Vincenzo Abbate**
**Giovanni Dell'Aversana Orabona**

# I biomateriali nel trattamento delle fratture del pavimento orbitario

Vincenzo Abbate
Giovanni Dell'Aversana Orabona

# I biomateriali nel trattamento delle fratture del pavimento orbitario

## Applicabilità ed efficacia clinica

Edizioni Accademiche Italiane

**Impressum / Stampa**
Bibliografische Information der Deutschen Nationalbibliothek: Die Deutsche Nationalbibliothek verzeichnet diese Publikation in der Deutschen Nationalbibliografie; detaillierte bibliografische Daten sind im Internet über http://dnb.d-nb.de abrufbar.
Alle in diesem Buch genannten Marken und Produktnamen unterliegen warenzeichen-, marken- oder patentrechtlichem Schutz bzw. sind Warenzeichen oder eingetragene Warenzeichen der jeweiligen Inhaber. Die Wiedergabe von Marken, Produktnamen, Gebrauchsnamen, Handelsnamen, Warenbezeichnungen u.s.w. in diesem Werk berechtigt auch ohne besondere Kennzeichnung nicht zu der Annahme, dass solche Namen im Sinne der Warenzeichen- und Markenschutzgesetzgebung als frei zu betrachten wären und daher von jedermann benutzt werden dürften.

Informazione bibliografica pubblicata da Deutsche Nationalbibliothek (Biblioteca Nazionale Tedesca): la Deutsche Nationalbibliothek novera questa pubblicazione su Deutsche Nationalbibliografie. Dati bibliografici più dettagliati sono disponibili in internet al sito web http://dnb.d-nb.de.
Tutti i nomi di marchi e di prodotti riportati in questo libro sono protetti dalla normativa sul diritto d'Autore e dalla normativa a tutela dei marchi. Questi appartengono esclusivamente ai legittimi proprietari. L'uso di nomi di marchi, di nomi di prodotti, di nomi famosi, di nomi commerciali, di descrizioni dei prodotti, ecc. anche se trovati senza un particolare contrassegno in queste pubblicazioni, sono considerati violazione del diritto d'autore e pertanto non possono essere utilizzati da chiunque.

Coverbild / Immagine di copertina: www.ingimage.com

Verlag / Editore:
Edizioni Accademiche Italiane
ist ein Imprint der / è un marchio di
OmniScriptum GmbH & Co. KG
Bahnhofstraße 28, 66111 Saarbrücken, Deutschland / Germania
Email / Posta Elettronica: info@omniscriptum.com

Herstellung: siehe letzte Seite /
Pubblicato: vedi ultima pagina
**ISBN: 978-3-330-78055-2**

ZugI. / Approved by: Napoli, Università Federico II, 2009

Copyright © Vincenzo Abbate, Giovanni Dell'Aversana Orabona
Copyright © 2017 OmniScriptum GmbH & Co. KG
Alle Rechte vorbehalten. / Tutti i diritti riservati. Saarbrücken 2017

**ANNO ACCADEMICO 2009-2010**

# INDICE


1. ANATOMIADELL'ORBITA

1.1 Definizione.....pag. 3

1.2 Caratteristiche……..pag. 4

1.3 Anatomia chirurgica…….pag. 6

1.4 Innervazione dell' orbita……..pag. 9

1.5 Vascolarizzazione dell' orbita…….pag. 12

1.6 Drenaggio venoso…….……..pag. 14

1.7 Misure antropometriche……..pag. 15

2. INTRODUZIONE……..…..…….pag.17

2.1 Classificazione……..pag.17

2.2 Etiologia……pag.18

2.3 Patogenesi…….....pag.18

2.4 Diagnosi……....pag.21

2.5 Management…….pag.24

2.6 Appricci chirurgici al pavimeto orbitario……..….....pag.27

2.7 Biomateriali…….pag.29

3. MATERIALI E METODI…….....pag.37

3.1 Membrana in collagene……....pag.37

3.2 Criteri di inclusione……..pag.40

3.3 Follow-up…….pag.42

4. RISULTATI…….pag.51

4.1 Tabella risultati…….pag.52

5. DISCUSSIONI E CONCLUSIONI……pag.53

6. BIBLIOGRAFIA…….……...pag.59

## PREMESSA

## 1. ANATOMIA DELL'ORBITA

### *1.1 Definizione*

Le orbite, sedi dell'occhio e di quasi tutti i suoi annessi, sono due formazioni cavitarie poste ai lati della linea mediana del volto, al di sotto della cavità cranica e al di sopra del seno mascellare, costituite da un insieme di ossa della faccia e del cranio strettamente correlate fra loro.

Esse sono, perciò, un crocevia anatomico nel quale confluiscono diverse sfere d'influenza: neurologica, otoiatrica, oftalmologica, maxillo-facciale, neurochirurgica. (Fig. 1)

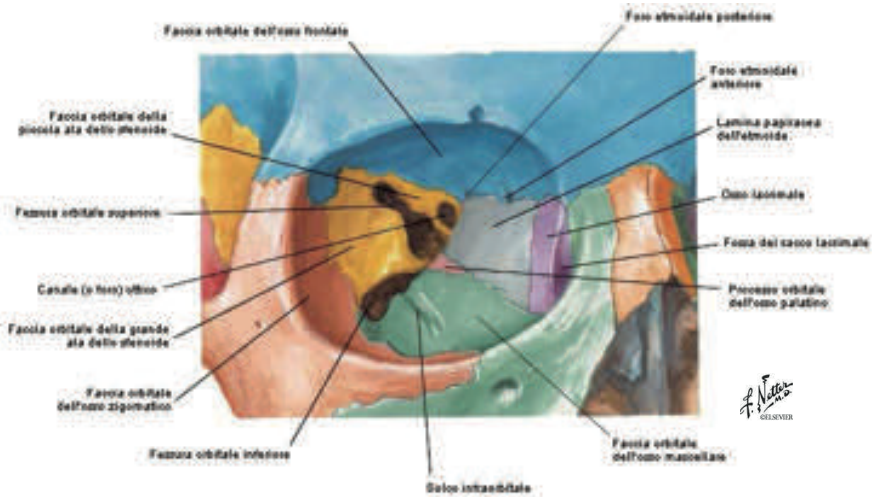


**Fig. 1**- Frank H. Netter, MD, Masson, 2004, Tav n°2

### *1.2 Caratteristiche*

**S**otto un profilo morfologico, l'orbita è paragonabile ad una piramide a base quadrata con asse diretto obliquamente dall' avanti all' indietro e dall' infuori all' indentro. I due apici, situati posteriormente, sono più vicini di quanto non lo siano le due basi che divergono secondo un angolo che va dai 40° ai 45°.

Per le ragioni sopra accennate, le piramidi orbitarie sono confinanti con importantissime regioni sia della scatola cranica (neurocranio) che del massiccio facciale (splancnocranio).

*A)* **Base**. -La base, ingresso dell' orbita, ha la forma di un quadrilatero, con angoli fortemente arrotondati. L'insieme delle strutture ossee che lo costituiscono formano il *contorno orbitario.*

*B)* **Apice. -** l'apice dell' orbita corrisponde alla porzione mediale e più larga della *fessura orbitale superiore.* Medialmente a questa fessura si scorge un piccolo tubercolo osseo sul quale si inserisce *il tendine dello ZINN.*

*C)* **Pareti. -**

a) **Parete superiore. -**la parete superiore o volta dell'orbita, è formata, in avanti, dall'osso frontale ed indietro dalla piccola ala dello sfenoide.

E' in rapporto con la fossa cranica anteriore e con i lobi frontali dell'encefalo, ivi contenuti. E' molto sottile, diretta obliquamente dall'avanti all'indietro e dall'alto al basso; è lunga, in media, 48 mm.

In avanti e lateralmente essa presenta la *fossetta lacrimale*, ove riposa la ghiandola omonima. (Fig. 2)

*b)* **Parete inferiore.** - La parete inferiore o pavimento (Fig. 3) ,presenta una accentuata concavità verso il basso soprattutto nella sua porzione anteriore dove va a costituire la volta del seno mascellare. Essa è formata:

1)in avanti dalla faccia superiore della piramide del mascellare, e dal processo orbitale dell' osso zigomatico;

2)posteriormente, dalla piccola faccetta o *processo orbitale del palatino*. Vi si osserva, con le due suture che uniscono le tre ossa, un solco a direzione antero-posteriore, la *doccia infraorbitaria*, che, dopo un tragitto di 2 cm circa, si trasforma in un canale completo, il *canale infraorbitario*, il quale, viene poi ad aprirsi in corrispondenza del *foro infraorbitario.*

**1.3 Anatomia chirurgica**. Il pavimento dell' orbita non è uniplanare presentandosi concavo nella sua porzione anteriore e convesso in quella posteriore. Questa convessità post-equatoriale deve essere accuratamente ricostruita dal chirurgo in caso di frattura per prevenire l'enoftalmo post-.operatorio. E' stato calcolato, infatti, che uno spostamento verso il basso di circa 3mm dell' intero piano del pavimento generi un aumento volumetrico di circa 1,5 $cm^3$ (un aumento del 5%) con produzione di 1-1,5 mm di enoftalmo.

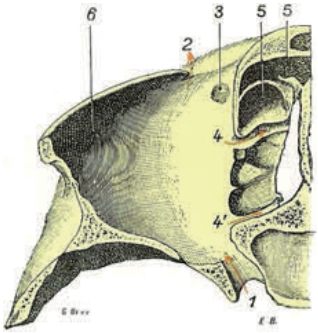


**Fig. 2**- Testut L, Latarjet A. *Traité d'Anatomie Humaine.* Neuvemie edition, G.Doin & C.ie,1972;vol.I pp 262

La fessura orbitaria inferiore definisce il limite posteriore del pavimento che misura circa 35 x 40 mm con un inclinazione di 30° in senso antero-posteriore e circa 45° in senso latero-mediale. Numerosi vasi perforanti attraversano il periostio e sono responsabili del sanguinamento intraoperatorio durante la scheletrizzazione del piano osseo inferiore. Il pavimento orbitale è suddiviso in una porzione mediale e una laterale dal nervo infraorbitale. **la porzione mediale** è più grande e più fragile misurando in alcuni punti meno di 0,5 mm di spessore. E 'delimitata dalla fessura orbitale inferiore posteriormente, dal canale osseo del V2 lateralmente, dal contorno orbitario e dalla parte inferiore della lamina papiracea anteriormente. **la porzione laterale** del pavimento orbitale è generalmente più spesso del segmento mediale ed è delimitato dalla fessura orbitale inferiore posteriormente, dal canale osseo del V2 medialmente, dal contorno orbitari e la parete laterale dell' orbita leteralmente.

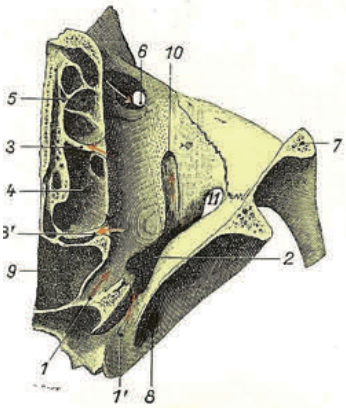


**Fig. 3**- Testut L, Latarjet A. *Traité d'Anatomie Humaine.* Neuvemie edition, G.Doin & C.ie,1972;vol.I pp 263

c) **Parete laterale**. - la parete laterale corrisponde alla fossa temporale: Essa è costituita dalla faccia anteriore della grande ala dello sfenoide, del processo orbitario dell' osso zigomatico e ancora dalla parte più laterale della volta orbitale del frontale.

d) **Parete mediale**. - la parete mediale è quasi parallela al piano mediano e risulta costituita da quattro ossa. Procedendo in senso dorso-ventrale: faccia laterale del corpo dello sfenoide,lamina papiracea dell' etmoide, il lacrimale, il processo frontale del mascellare. Immediatamente dietro a tale processo si apprezza una doccia sempre molto pronunziata, *la doccia lacrimale*. Tale doccia si restringe in basso, in corrispondenza dell'angolo infero – interno e da luogo al *canale naso – lacrimale* il quale, facendo defluire dal sacco il liquido lacrimale, sbocca nella fossa nasale a livello del meato inferiore.

La piramide orbitaria è abitata da numerose strutture nervose e vascolari. I principali nervi e vasi per l'orbita e il globo oculare entrano nel cavo orbitario attraverso 3 aperture.

**Fessura orbitale superiore.** La fessura orbitaria superiore, detta anche fessura sfeno – sfenoidale, è una grande apertura situata appena lateralmente e in basso al canale ottico; ha la forma di una virgola rovesciata, separata da un anello tendineo (anello dello Zinn) in due porzioni: intratendinea (compresa all'interno dell'anello) ed extratendinea (all'esterno dell'anello).

Sia la porzione intratendinea che quella extratendinea si affacciano nella fossa cranica media.(Fig. 4)

**Fessura infraorbitale.** La fessura infraorbitale è delimitata dall''ala superiore dello sfenoide, la piramide del mascellare, e le ossa palatine dell'orbita. *Il solco infraorbitale* attraversa il piano dell'orbita e porta arteria, vena e nervo infraorbitale dalla fessura orbitale inferiore al *foro infraorbitale*. Clinicamente, il forame infraorbitale fornisce un via per la diffusione di infezioni o tumori mascellari verso l'orbita e la base del cranio.

**Canale ottico.** Il canale ottico attraversa a tutto spessore lo sfenoide mettendo in comunicazione l'orbita con la fossa cranica media. Dà passaggio al nervo sensoriale dell'occhio (nervo ottico) e all'arteria madre della vascolarizzazione oculare, cioè all'arteria oftalmica collaterale della carotide interna .

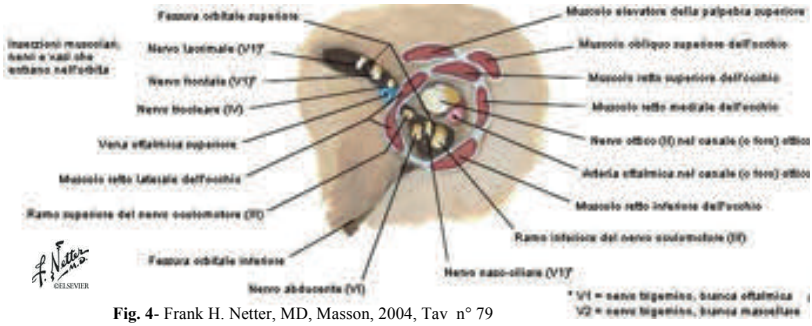


**Fig. 4**- Frank H. Netter, MD, Masson, 2004, Tav n° 79

## 1.4 Innervazione dell' orbita

L'innervazione dell'orbita può essere divisa in 4 componenti funzionali:(Fig.5)

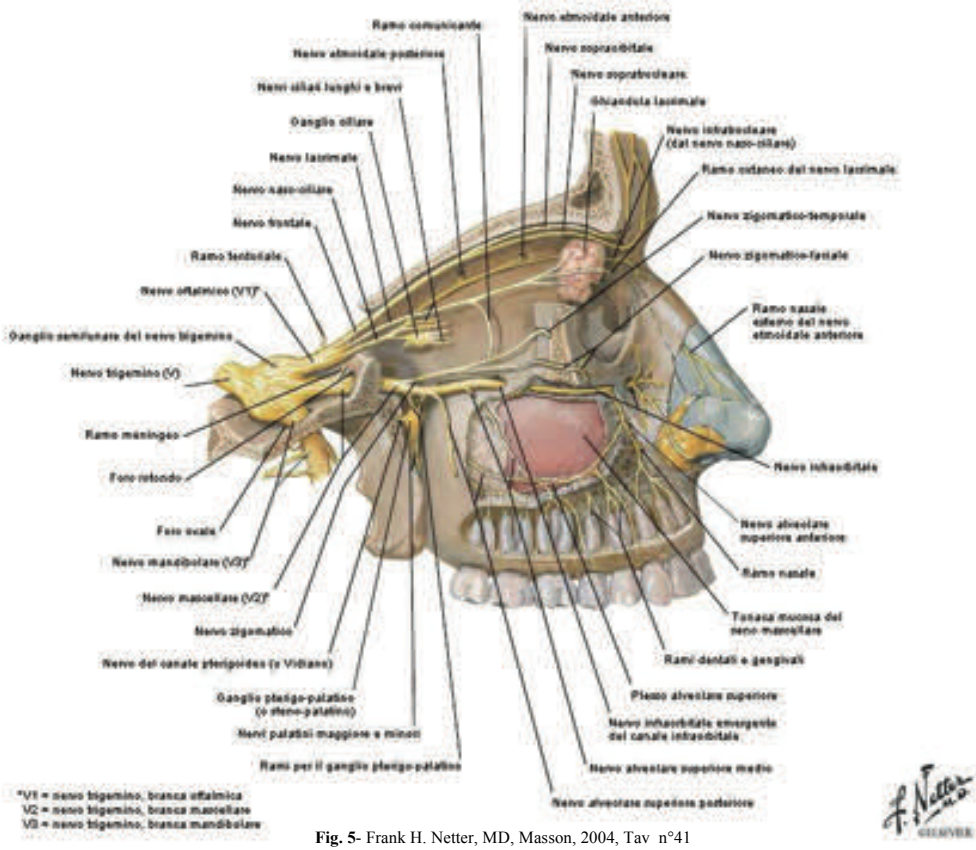


**Fig. 5**- Frank H. Netter, MD, Masson, 2004, Tav n°41

- **<u>Efferente somatica</u>**(muscoli estrinseci),
  - **n. oculomotore** (CN III) All'interno del seno cavernoso, il nervo si divide in rami superiori e inferiori. Il ramo superiore

fornisce l'innervazione al muscolo retto superiore e al muscolo elevatore della palpebra superiore, mentre il ramo inferiore passa attraverso l'anello di Zinn per poi innervare il muscolo retto mediale, retto inferiore, obliquo inferiore. Il ramo inferiore accoglie anche le fibre pregangliari parasimpatiche provenienti dal nucleo di Edinger e Westphal. Tali fibre raggiungono il ganghio ciliare dove , tramite i nervi ciliari brevi si distribuiscono alle fibre del muscolo sfintere della pupilla(miosi) e al muscolo ciliare(accomodazione).

- **n. trocleare** (CN IV) viaggia attraverso il seno cavernoso ed entra l'orbita attraverso la fessura orbitale superiore al di fuori della corona di Zinn. Il nervo trocleare innerva il muscolo obliquo superiore.
- **n. abducente** (CN VI) entra in orbita attraverso la fessura orbitale superiore entro l'anello di Zinn e innerva il retto laterale.

❖ **<u>Afferente sensoriale</u>** (meccanocettiva, propriocettiva)

- Nervo oftalmicoV1
  - **n. lacrimale** accoglie fibre colinergiche che innervano la ghiandola omonima.
  - **n. frontale** si divide per formare i nervi sopraorbitali e sopratrocleari che fuoriescono dall'orbita in corrispondenza del margine orbitale superiore e innervano il sopracciglio ed il cuoio capelluto.
  - **n. naso-ciliare**. entra nell'orbita attraverso l'anello di Zinn e dà origine ai n.ciliari brevi e lunghi. I nervi ciliari lunghi portano le fibre ortosimpatiche dal ganglio cervicale

superiore che innervano il muscolo dilatatore della pupilla responsabile della midriasi. Il n. infratrocleare è un altro ramo del nervo naso-ciliare e fornisce innervazione sensoriale alla porzione inferiore mediale della congiuntiva e del sacco lacrimale.

- Nervi Zigomatico, InfraorbitarioV2.

Il n. infraorbitale viaggia lungo il solco infraorbitale ed esce dal foro infraorbitale. Il n. zigomatico si divide nei rami temporale e facciale.

- **Efferente viscerale** (autonomo),
  - Parasimpatico
    - **N.oculomotore(CNIII).** Fibre pregangliari parasimpatiche provenienti dal nucleo di Edinger e Westphal.
    - **n. lacrimale** è un ramo del nervo oftalmico che acquista le fibre colinergiche parasimpatiche provenienti dal nervo zigomatico-temporale ramo del n. grande petroso. Innerva la ghiandola omonima
  - Ortosimpatico
    - **n.ciliari brevi e lunghi** conducono le afferenza ortosimpatiche postgangliari provenienti dal ganglio cervicale superiore, responsabili della dilatazione della pupilla.

- **Afferente** (visiva).
  - **n. ottico** Il nervo ottico si estende dal chiasma ottico per entrare nell'orbita attraverso il canale ottico. La parte intraorbitale del nervo ottico è lunga circa 30 mm con un diametro di e 4 mm . Il

nervo ottico è coperto dalla dura madre, aracnoide, e pia madre. In corrispondenza del canale la dura madre risulta in continuità con il periostio dell'orbita.

Il chirurgo deve essere consapevole del **riflesso oculo-cardiaco** durante la manipolazione del contenuto dell'orbita. L'arco riflesso può causare bradicardia, ipotensione, nausea quando viene applicata pressione al globo o quando i muscoli extraoculari sono allungati. Il riflesso è innescato da fibre afferenti del nervo trigemino, che entrano in connessione sinaptica con i neuroni viscerali del nucleo motore del nervo vagale nella formazione reticolare del tronco encefalico.

### 1.5 Vascolarizzazione dell' orbita

Una ricca rete anastomotica mette in connessione rami vascolari provenienti dai sistemi interni ed esterni della carotide. (Fig. 6)

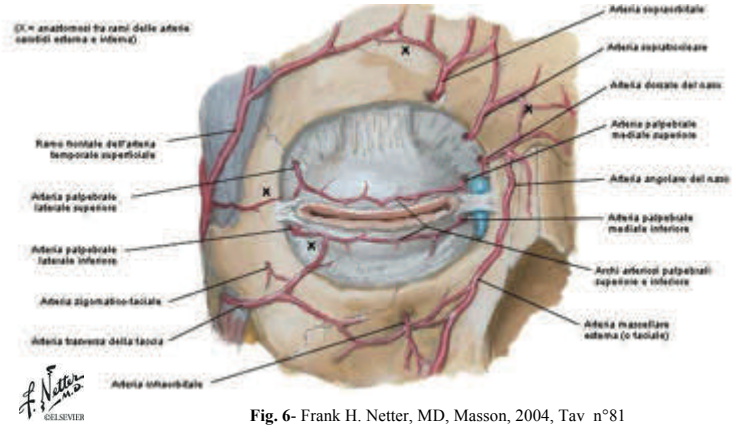


**Fig. 6**- Frank H. Netter, MD, Masson, 2004, Tav n°81

La principale fornitura vascolare dell' orbita è data dall' arteria oftalmica, il primo ramo principale della carotide interna. L'arteria oftalmica nasce dalla carotide interna non appena esce dal seno

cavernoso. L' arteria oftalmica decorre sulla faccia inferiore del nervo ottico ed entra nell' orbita attraverso il canale ottico. L'arteria emette molti rami collaterali, con una notevole variabilità. In generale, l'arteria emette tre gruppi di rami in base al loro organo di distribuzione.

- **a.Oftalmica**
  - **Oculari**
    - a. centrale della retina
    - a. ciliari
  - **Orbitali**
    - **a. lacrimale** emette una collaterale, a. zigomatica , che a sua volta emette un ramo temporale ed uno facciale che si anastomizzano con i rami dell' a. temporale superficiale (s. esterno).
    - a.muscolari
    - a.periostali
  - **Extraorbitali**
    - **a. etmoidali** anteriori e posteriori
    - **a. sovraorbitaria** si distribuisce ai muscoli del sopracciglio e della fronte e ha connessione con il ramo frontale a. temporale superficiale.
    - **a. palpebrali.** le laterali formano un ricco circolo anastomotico con le mediali.
    - **a. sopratrocleare.**
    - **a. dorsale del naso** fornisce una collaterale per il sacco lacrimale per poi anastomizzarsi con l'a.

angolare del naso (s. Esterno) in corrispondenza del canto interno

- **a. Infraorbitale** origina dall' a. mascellare interna in corrispondenza della fossa pterigopalatina ed entra nell' orbita attraverso la fessura orbitale inferiore. Prosegue prima nel solco infraorbitale per poi immettersi nel canale infraorbitale, attraversa il pavimento dell' orbita e fuoriesce in corrispondenza del foro omonimo sulla faccia anteriore del mascellare, qui emette numerosi collaterali che si anastomizzano con i rami proveniente dalla a. facciale e dalla a. zigomatica.

## 1.6 Drenaggio venoso

Il Drenaggio venoso del orbita avviene attraverso 2 grandi vene, le vene oftalmiche superiori e inferiori. Il drenaggio venoso delle orbite, come il suo rifornimento arterioso, avviene attraverso una rete anastomotica tra i sistemi interni ed esterni. Le vene orbitali sono senza valvola, quindi, la direzione del drenaggio venoso dipende esclusivamente da gradienti di pressione.(Fig.7)

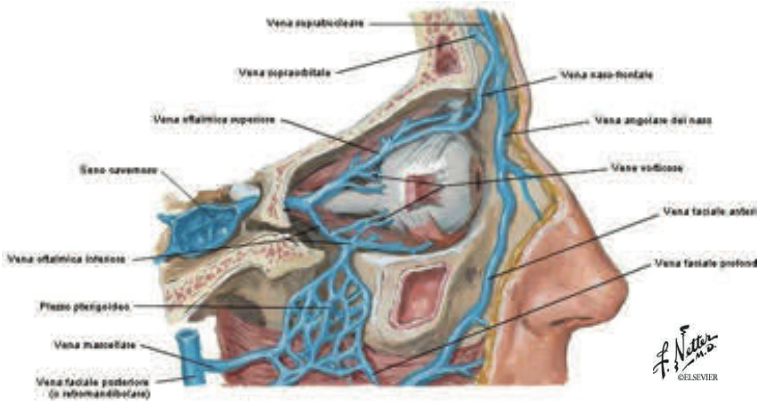


**Fig. 7**- Frank H. Netter, MD, Masson, 2004, Tav n°81

La vena oftalmica superiore raccoglie il flusso venoso dal bulbo dalla ghiandola lacrimale e dalle affluenti della parte mediale del sopracciglio. La vena passa attraverso la fessura orbitale superiore e drena nel seno cavernoso.

La vena oftalmica inferiore è fornita da un plesso di vene diffuso in tutta l'orbita. La vena oftalmica inferiore svuota nella vena oftalmica superiore entro l'orbita e ha un piccolo ramo, che drena nel plesso venoso pterigoideo.

**L**a duplice vascolarizzazione arteriosa insieme all' assenza di un sistema valvolare venoso fornisce l'orbita di una ricca offerta vascolare. In caso di ostruzione del sistema interno della carotide, il flusso collaterale dal sistema della carotide esterna è in grado di fornire un flusso adeguato per l'orbita. Le vene permettono di invertire il flusso in caso di ostruzione.

**1.7 Misure Antropometriche** (Fig. 8)

**A**ltezza del margine orbitale - 40 mm

**L**arghezza del margine orbitale - 35 mm

**P**rofondità di orbita - 40-50 mm

**D**istanza interorbitale - 25 mm

**V**olume di orbita - 30 $cm^3$

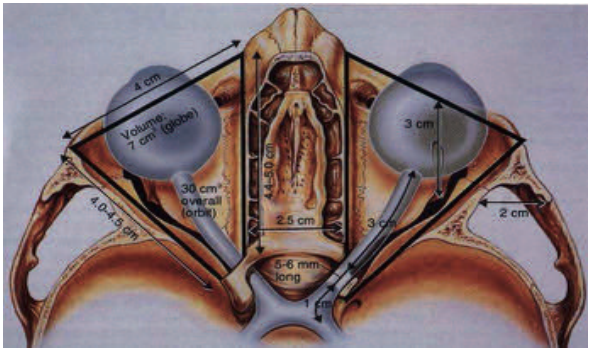


**Fig. 8-** Netter "The Ciba Collection of Medical Illustrations", vol.1

La parete cavitaria dell'orbita è rivestita dalla *periorbita*, (Fig.9) sottile membrana corrispondente al periostio; tale membrana parte dai margini del foro ottico e si ispessisce in avanti, in corrispondenza dell'ingresso, dove offre l'inserzione al setto orbitario, una specie di doppio sipario connettivale che, fondendosi con le due palpebre, fa da confine tra lo spazio intra-orbitario e lo spazio extra-orbitario[1].

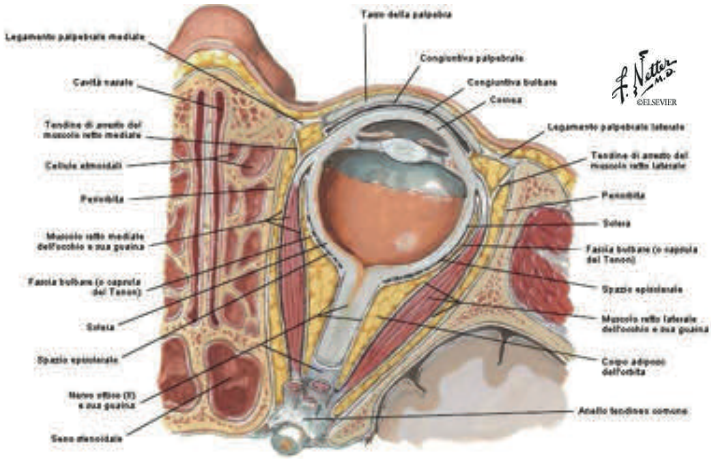


**Fig. 9-** Frank H. Netter, MD, Masson, 2004, Tav n°79

# 2. INTRODUZIONE

Le fratture del pavimento dell'orbita sono tra le più comuni fratture del complesso maxillo-facciale (le fratture dell' orbita rappresentano il 40% di tutte le fratture del massiccio facciale, e le fratture del pavimento sono il 70-84% di tutte le fratture dell'orbita)[2].(Tab.1)

| Sede della frattura | n | % |
|---|---|---|
| Parete mediale | 1 | 0.2 |
| Parete laterale | 4 | 0.9 |
| Pavimento | 357 | 84.2 |
| Pareti mediale/laterale | 2 | 0.5 |
| Parete mediale/pavimento | 29 | 6.8 |
| Parete laterale/pavimento | 26 | 6.1 |
| Pareti med./lat./pavimento | 5 | 1.2 |

**Tab. 1-** Sedi e percentuali delle fratture della cavità orbitaria. Jank et al Oral Surg Oral Med Pathol Oral Radiol Endod 2003

## 2.1 Classificazione

Le fratture orbitarie possono essere suddivise in base al modello di presentazione in fratture:

-Blow-out ⟶ con aumento della volumetria orbitaria

-Blow-in ⟶ con riduzione della volumetria orbitaria

Le fratture blow-out possono a loro volta essere suddivise in fratture:

- Pure ⟶ <u>SENZA</u> frattura del contorno orbitario

- Impure ⟶ <u>CON</u> frattura del contorno orbitario

Le impure sono più frequenti con un rapporto di 3:1[3]

In più del 50% dei casi le fratture del pavimento rientrano nell' ambito di più complessi quadri traumatologici comprendenti l'interessamento del complesso zigomatico-mascellare, naso-orbito-etmoidale e il seno frontale.

**2.2 Etiologia**

L' eziologia di queste fratture è abbastanza varia, tuttavia possiamo così schematizzarla[4]:

- Incidenti con motoveicoli 43%
- Aggressioni personali (colluttazioni) 28%
- Incidenti sportivi 13%
- Cadute 6%

**2.3 Patogenesi**

La maggior parte dei pazienti con frattura del pavimento orbitario presentano una storia di trauma contusivo. Il trauma penetrante è, infatti, meno comune.

Secondo Punke et al[5] attualmente, la patogenesi delle fratture orbitarie blow-out segue due teorie:

- **The hydraulic theory**. In base a questa teoria l' energia cinetica ceduta dal trauma direttamente sul bulbo oculare sarebbe trasmessa alle pareti orbitarie in ragione della incomprimibilità di tale organo. L'aumento di pressione

idraulica intraorbitale determinerebbe la frattura del pavimento (locus minor resistentiae).(Fig.10)

- **The Buckling theory**. Secondo tale teoria a causare la frattura del pavimento sarebbe l' azione diretta del trauma sulla cornice orbitaria. Lo shear stresses indotto dall' energia cinetica liberata causerebbe instabilità posteriore della struttura ossea che si deformerebbe sino alla rottura.(Fig.11)

Entrambi i meccanismi possono essere coinvolti in vario grado nella genesi delle fratture blow-out.

I tessuti Orbitari (grasso, setti fibrosi, muscoli extraoculari) possono essere coinvolti erniando nel focolaio di frattura, con conseguente disturbo della motilità oculare, mentre l'incremento del volume porta al mal posizionamento del globo.

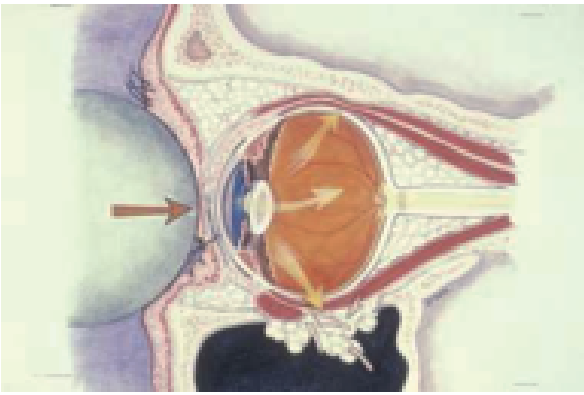

**Fig. 10**- Patogenesi delle fratture blow-out del pavimento: teoria idraulica

In base all' modulo dell' energia cinetica trasmessa possiamo classificare le fratture Blow-out del pavimento in:

Trapdoor fractures → causate da bassa energia cinetica

Medial Blow-out fractures → causate da media energia cinetica

Lateral Blow-out fractures → causate da alta energia cinetica

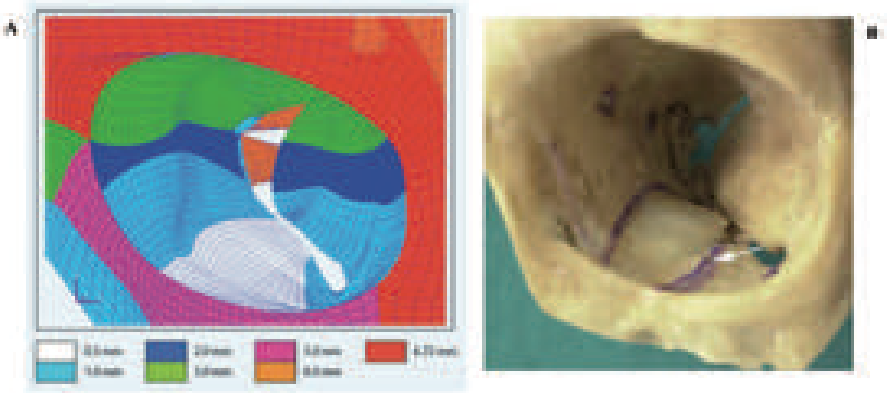


**Fig. 11-** Poelze et al.IJNO. 2007 Dec;5(12):938-44.(A) spessori ossei della cavità orbitari. (B) modello computerizzato su cranio.

Nei bambini dove la componente elastica delle ossa è molto rappresentata si riscontra frequentemente la Trapdoor fracture. Si tratta dell' equivalente oftalmica della frattura a legno verde. Questa variante può essere responsabile di una grave oftalmoplegia esterna restrittiva a causa della retrazione elastica dei margini di frattura che strozzano i tessuti erniati. La diagnosi è spesso complicata dalla

mancanza di segni esterni perioculari per cui queste fratture sono anche conosciute come white-eyed blowout fracture (WEBOF)[6].

Le strutture anatomiche che possono essere coinvolte nelle fratture del pavimento orbitario sono:

- Globo oculare
- Nervo ottico
- Muscolo retto inferiore
- Muscolo obliquo inferiore
- Nervo infraorbitario
- Seno mascellare, etmoidale e frontale
- Arteria e vena oftalmica

**2.4 Diagnosi**

La diagnosi delle fratture del pavimento dell' orbita si basa sul riscontro di segni e sintomi indicativi. I primi sono l' enoftalmo, la ptosi palpebrale superiore, le ecchimosi congiuntivali e palpebrali e la limitazione della motilità estrinseca e del globo oculare, i secondi sono la diplopia e l' anestesia della regione innervata dal nervo mascellare.

La *diplopia* è direttamente proporzionale alla gravità della frattura; essa rappresenta il sintomo/segno più importante in questa lesione può

essere valutata in modo qualitativo con una semplice penna invitando il paziente a seguirla mentre l'operatore la sposta nelle 9 direzioni dello sguardo ovvero in modo quantitativo mediante un esame ortottico con schema di Hesse, il quale consente di mettere in evidenza il numero ed il grado di incarceramento dei singoli muscoli estrinseci dell' occhio. Solitamente i muscoli coinvolti nella frattura sono il retto inferiore e il piccolo obliquo, i quali, decorrendo a stretto contatto con il piano osseo, sono i primi ad erniare nel focolaio di frattura. *Il test della trazione forzata* rappresenta l'elemento diagnostico di certezza. Esso si effettua previa istillazione congiuntivale di alcune gocce di anestetico, si afferra con una pinzetta l' inserzione sclerale del muscolo da esaminare e se ne saggia delicatamente la mobilità.

L' *anestesia della regione geniena* si riscontra nel 60% dei casi, può essere totale o parziale a seconda della gravità del trauma e può estendersi fino al labbro superiore ed all' emiarcata dentaria.

*L'enoftalmo* è conseguente al prolasso del contenuto orbitario nel seno mascellare con conseguente incremento della volumetria orbitaria.

*La ptosi della palpebra* superiore è una falsa ptosi, in quanto non esistono lesioni del muscolo elevatore della palpebra né del nervo oculomotore comune. La caduta della palpebra superiore è

conseguente esclusivamente all'enoftalmo e regredisce immediatamente con il riposizionamento del globo oculare.

Quasi sempre sono evidenti *ecchimosi palpebrali e congiuntivale* che però non sono patognomiche di frattura (Fig.12).

Alla palpazione è possibile, inoltre, valutare la presenza di *scalini ossei* secondari alla frattura e un *crepitio* dovuto alla comunicazione con il seno mascellare e al conseguente enfisema sotto-cutaneo e intraorbitale.

**Fig.12.**

Come sempre la diagnosi clinica deve essere confermata da quella radiologica. In questo caso l' esame radiologico deve essere particolarmente accurato per evitare diagnosi imprecise e referti negativi. Attualmente il gold standard è rappresentato dalla TC in

assiale, coronale e sagittale, con eventuale ricostruzione in 3D (Fig.13)[7].

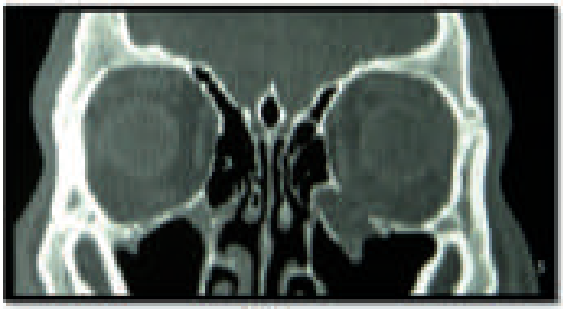

Fig.13

Grazie a questa metodica è anche possibile classificare[8] le fratture del pavimento dell'orbita in:

- Small: la frattura è presente in meno di tre tagli alla TC e la dislocazione del pavimento è minore di 2 mm (< 2cm²);
- Medium: il pavimento è dislocato per più di 2 mm (>2 e <2,5 cm²), la frattura coinvolge più della metà della superficie del pavimento e i tessuti molli sono dislocati tra i frammenti ossei;
- Large: la frattura coinvolge l'intero pavimento, da 2,5 a 4 cm²

**2.5 Management**

Nonostante le fratture del pavimento dell'orbita siano una comune evenienza nell'ambito delle fratture orbitarie, il loro **management** è stato dibattuto per molti anni.

Tale dibattito ha prodotto una letteratura contenente, di fatto, indicazioni e raccomandazioni conflittuali sul trattamento dei pazienti.

È possibile perciò riscontrare in studi di indiscusso prestigio, suggerimenti sulle indicazioni chirurgiche, tempi chirurgici e durata del follow-up variabili e spesso discordanti ,dando adito a importanti implicazioni mediche e medico-legali.

Non tutti i pazienti con frattura isolata blow-out necessitano di trattamento chirurgico.

I due parametri più rilevanti per la scelta chirurgica sono:

- Volume orbitario
- Motilità oculare

Sulla base di questi due criteri alcuni autori[9,7] hanno proposto le seguenti indicazioni:

- Large orbital fracture scomposta e poliframmentata coinvolgente più del 50% del pavimento orbitario (da 2,5 a 4 $cm^2$) prolasso dei tessuti orbitari e conseguente enoftalmo.
- Enoftalmo>2mm persistente per le prime 6 settimane.
- Fratture senza segni clinici ma con aumento del volume orbitario superiore al 10% .in questo caso il rischio di un enoftalmo residuo a distanza giustifica l'intervento.

- Pazienti con diplopia persistente (escursione di 30° rispetto alla posizione iniziale) per 2 settimane con positività alla prova di trazione forzata. Tale condizione è altamente suggestiva di un incarceramento dei tessuti perimuscolari che possono andare incontro a degenerazione ischemica(in questo caso l'intervento ha un timing molto più ridotto).
- La coesistenza di una frattura del pavimento con una della parete mediale specialmente se associata a interessamento del complesso maxillo-etmoidale richiede trattamento in ragione dell'espansione volumetrica dell'orbita.

Alcuni studi hanno correleto il volume orbitale erniato con l'entità dell'enoftalmo. Si è visto che per ogni ml di materiale erniato corrisponde un enoftalmo di 0,8mm.

Il trattamento deve essere immediato[9] in caso di:

- Trapdoor fracture
- Riflessi oculocardiaci
- Ipoestesia progressiva del nervo infraorbitario

In tutti gli altri casi può essere differito ma comunque quasi tutti gli autori[7] sono concordi nell' intervenire entro due settimana dal trauma per prevenire la fibrosi dei tessuti erniati.

## 2.6 Approcci chirurgici

**L'** atto chirurgico può prevedere diversi **approcci**:

1- Transcongiuntivale: soprattutto per le fratture che interessano anche la parete mediale dell'orbita. I principali vantaggi sono rappresentati da una minore incidenza di ectropion e dall'assenza della cicatrice, tuttavia vi è un rischio maggiore di entropion[10].

2- Subciliare: quando non vi è interessamento della parete mediale dell'orbita; è un approccio semplice con una cicatrice nascosta, tuttavia vi è un alta incidenza di ectropion, di scleral show, e di necrosi dei lembi.(Fig.14).

3- Subtarsale: rappresenta l'approccio più semplice, permettendo una buona esposizione ed un accesso diretto al pavimento. L'edema post operatorio è lieve, tuttavia la cicatrice è visibile[11](Fig.15).

4- Endoscopica (trans-mascellare o trans-nasale): è una metodica di recente acquisizione i cui risultati sembrano promettenti soprattutto nelle trapdoor e nelle medial blow-out fractures[12].

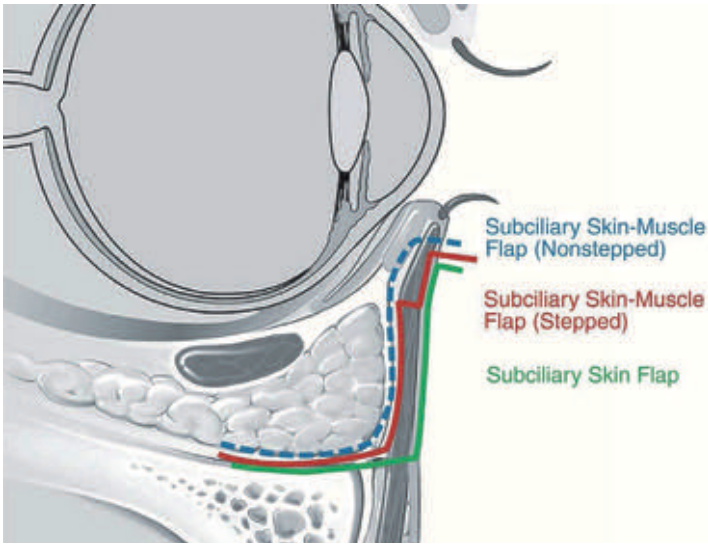


**Fig.14**-Subciliary versus Subtarsal Approaches to Orbitozygomatic Fractures
Rod J. Rohrich, M.D., Jeffrey E. Janis, M.D., and William P. Adams, Jr., M.D.

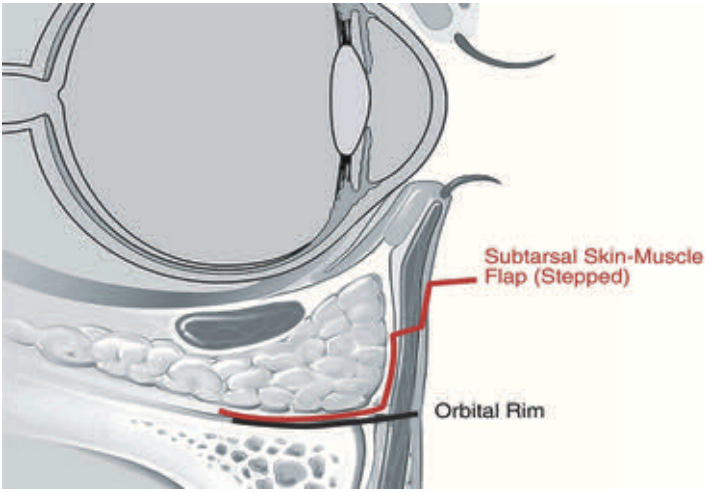


**Fig.15**-Subciliary versus Subtarsal Approaches to Orbitozygomatic Fractures
Rod J. Rohrich, M.D., Jeffrey E. Janis, M.D., and William P. Adams, Jr., M.D.

## 2.7 I biomateriali

La ricostruzione del pavimento dell'orbita può essere effettuata con diversi **biomateriali**[13-22], che possono essere così classificati:

- Materiale autologo: osso, cartilagine, fascia
- Materiale allogenico: dura, o cartilagine liofilizzata
- Materiale alloplastico:
  - non riassorbibile → Medpore, Teflon, Titanio
  - riassorbibile → Biomateriali naturali
    - Collagene
    - Polimeri sintetici
      - Copolimeri di lattide/glicolide
      - Acido polilattico

Il materiale ideale è quello le cui proprietà fisiche mimano il più possibile quelle del tessuto che sostituiscono.

Una serie di criteri specifici sono stati messi a punto per definire le proprietà ideali dei biomateriali.

Il materiale dovrebbe essere chimicamente inerte, biocompatibile, non immunogeno, non cancerogeno. Se alloplastico, dovrebbe essere economico e capace di essere sterilizzato senza che la sua composizione chimica si deteriori. Dovrebbe essere facile da tagliare,

di dimensioni sufficienti alla taglia del difetto, capace a conformarsi ai contorni orbitali e conservare la forma nel tempo. Dovrebbe permettere la fissazione al tessuto osseo ospite con viti, fili metallici, suture, oppure essere adesivo.

Non dovrebbe favorire la crescita di microrganismi, né il riassorbimento dell'osso sottostante o la deformazione dei tessuti adiacenti. Dovrebbe essere radiopaco per permettere valutazioni radiografiche e, se necessario, dovrebbe essere rimovibile senza che i tessuti circostanti ne risentano. Dovrebbe essere permanentemente accettato e, se riassorbibile, completamente sostituito da osso maturo. Infine dovrebbe essere facilmente reperibile (Fig.16).

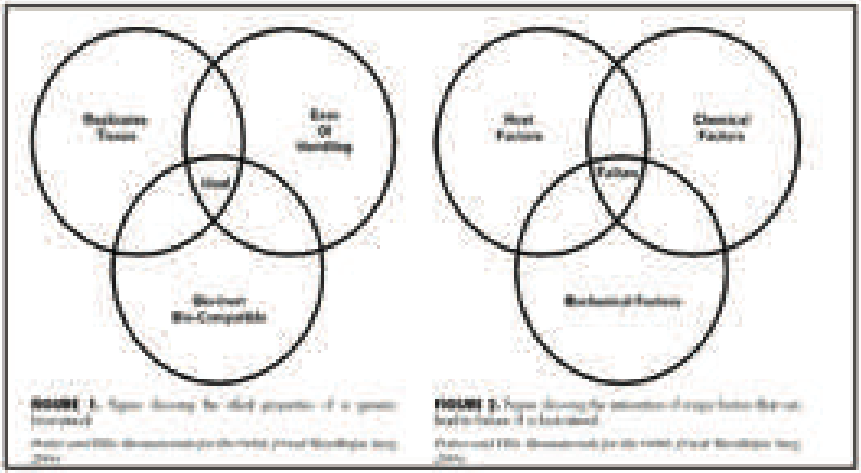


Fig.16

Ad oggi, nessun singolo materiale ha avuto un successo universalmente accettato per aver abbracciato tutti questi criteri.

Tuttavia, il campo della ricerca scientifica ha fatto notevoli passi avanti, e nel tempo i materiali hanno acquistato sempre maggiori qualità. La biocompatibilità a lungo termine di un materiale, termine che concettualmente racchiude tutte le qualità sopra elencate, dipende, tuttavia, da relazioni dinamiche tra il tessuto ospite e l'impianto.

A causa dei differenti problemi che possono presentarsi nella ricostruzione del pavimento dell'orbita, attualmente nessun materiale è adattabile a tutte le situazioni.

E' piuttosto la capacità del chirurgo a riconoscere la diversità dei materiali disponibili e ad applicarli in maniera selettiva a seconda dell'obiettivo che intende raggiungere a determinare o meno la riuscita dell' intervento.

Ad influenzare la scelta dei biomateriali sono una serie di varianti.

Quelle più importanti sono riassunte in tabella 2.

**Tabella 2. FATTORI CHE INFLUENZANO LA SCELTADEL BIOMATERIALE PER LA RICOSTRUZIONE DEL PAVIMENTO ORBITARIO**

| |
|---|
| **Dimensione del difetto** |
| **Coinvolgimento di più pareti** |
| **Adattamento ai contorni orbitari** |
| **Rischio di infezioni** |
| **Ripristino del volume iniziale** |
| **Prevenzione dello spostamento** |
| **Rischio di ulteriori traumi** |
| **Restrizione della motilità oculare** |
| **Riparazione tardiva nei confronti di una riparazione precoce** |

***Tab2.*** *Potter and Ellis. Biomaterials for the orbit.J Oral MaxillofacialSurgery 2004*

La dimensione del difetto, così come la forma e l'interessamento di più pareti sono importanti parametri da considerare nella scelta dei biomateriali.

Materiali rigidi, infatti, sono più indicati per la ricostruzione di grandi difetti del pavimento, per evitare deformazioni conseguenti alla pressione del contenuto orbitario o uno spostamento nel seno mascellare.

Il ripristino del volume iniziale, così come il riposizionamento dei tessuti molli è un altro fondamentale obiettivo necessario da raggiungere e molta cura dovrebbe essere rivolta a materiali che realizzino tale proposito senza riassorbirsi nel tempo.

Il mantenimento dell'impianto in assoluta asepsi è un imprescindibile requisito per una lunga permanenza nel sito che lo ospita il quale, per altro, essendo a stretto contatto con il seno mascellare, è un potenziale focus di infezioni.

La letteratura, a tal proposito, è concorde nel sostenere che i materiali autologhi siano meno soggetti a infezioni rispetto ai materiali alloplastici[23].

Tuttavia, come già precisato, la forma fisica di questi ultimi, gioca un ruolo fondamentale in tal senso.

La formazione della capsula, infatti, isola i materiali solidi da una risposta immunitaria locale con una conseguente maggior suscettibilità alla formazione di ascessi; i materiali porosi, di contro, permettendo un ingrowth di tessuto fibrovascolare all'interno delle maglie di cui sono costituiti, garantiscono pronte difese immunitarie.

Sfortunatamente, lo spostamento dell'impianto è uno spiacevole e prevenibile evento, dipendente dalle caratteristiche chimico-fisiche del biomateriale utilizzato; casi di estrusione, ricorrente enoftalmo, restrizione dello sguardo, perdita della vista e ostruzione dei dotti lacrimali sono stati citati in letteratura come risultato della mobilità dell'impianto nell'orbita.

Questo evento avverso, si verifica prima che il tessuto fibroso si stabilizzi attorno al difetto.

Molti autori hanno diffuso l'uso routinario di mezzi di fissazione, come suture non riassorbibili, viti, fili metallici, adesivi come il cianoacrilato per ovviare a tale inconveniente e assicurare stabilità al materiale durante tutta la vita utile dell'impianto.

Anche un eventuale trauma futuro dovrebbe essere considerato nella scelta del biomateriale, poiché accidenti traumatici ricorrenti potrebbero provocarne una migrazione dello stesso verso l'apice orbitario con danneggiamento delle strutture orbitali vitali.

La scelta del "materiale ideale", resta tuttavia un problema ancora aperto. Molti autori hanno sottolineato i vantaggi e gli svantaggi di ciascuna classe, riportati in tabella 3[23].

| MATERIALE | BIOCOMPATIBILITA' | FORMA CONTORNI | RIGIDITA' | MANTENIMENTO DEL VOLUME | RESISTENZA ALLE INFEZIONI |
|---|---|---|---|---|---|
| OSSO AUTOLOGO | +++ | - | +++ | - | +++ |
| OSSO ALLOGENICO | ++ | - | +++ | - - | ++ |
| SILICONE | + | +++ | - - | + | - - |
| TEFLON | + | +++ | - - | | - - |
| MEDPOR | ++ | +++ | +++ | +++ | + |
| PLACCHE METALLICHE | ++ | +++ | +++ | +++ | + |
| GELFILM | + | ++ | - - - | - - - | - |
| PLA/PGA/PDS | + | ++ | + | ? | - |

***Tab 3***. *Potter and Ellis. Biomaterials for the Orbit. J Oral MaxilofacSurg2004* .

I materiali autologhi sono stati i primi ad essere utilizzati per la ricostruzione del pavimento orbitario e sono tuttora impiegati per l'elevata biocompatibilità che ne permette una naturale integrazione al tessuto ospite. Tuttavia, richiedono un secondo sito per il prelievo chirurgico che accresce la morbilità post-operatoria, e allunga i tempi chirurgici. Sono disponibili in quantità limitate e sono soggetti ad un variabile grado di riassorbimento nel tempo[24].

I materiali allogenici, invece, sono scarsamente utilizzati per vari motivi, quali: tempi operatori più lunghi, tempo di riassorbimento variabile, possibilità di dislocamento dell'innesto, disponibilità limitata, costi elevati, ridotta maneggevolezza e rischio infettivo.

Per quanto riguarda i materiali alloplastici, le caratteristiche sono differenti a seconda se consideriamo materiali riassorbibili o non riassorbibili.(Tab.4)[25]

**TABELLA 4 CARATTERISTICHE DEI MATRIALI ALLOPLASTICI**

| Riassorbibili | Non Riassorbibili |
|---|---|
| Completamente riassorbibile | Maggiore malleabilità |
| Facilmente disponibile | Rischio di infezione |
| No infiammazione | Migrazione |
| No allergia | Emorragia |
| Flessibilità | Corpi estranei |

***Tab.4*** *Buchel et al. J Oral maxillofac. Surg 2005*

Lo scopo di tale studio è valutare l'applicabilità di un nuovo protocollo terapeutico che prevede l'utilizzo di una particolare membrana in collagene[26] nel trattamento della patologia in esame.

## 3. MATERIALI E METODI

Il nostro studio valuta 9 pazienti, venuti alla nostra osservazione dal 1 ottobre 2008 al 1 novembre 2009, con una frattura small (< 2cm²) del pavimento dell'orbita.

Tutti gli arruolati nello studio erano maschi di età compresa tra i 22 ed i 57 anni. L'eziologia delle fratture era abbastanza varia, presentando tuttavia una netta prevalenza di incidenti stradali (44,4%), seguiti da incidenti sportivi (22,2%), colluttazioni (22,2%), e incidenti sul lavoro (11%) (grafico 1).



Grafico 1

### 3.1 Criteri di Inclusione

I 9 pazienti selezionati per il nostro studio rispondevano ai seguenti criteri di inclusione:

- Età compresa tra 18 e 70 anni

- La presenza di una frattura small (<2 $cm^2$) del pavimento dell'orbita mono o bilaterale.
- Enoftalmo associato o meno alla diplopia.
- Fratture associate purché non scomposte e interferenti con il volume dell' orbita.

Non sono stati ammessi allo studio pazienti con:

- Età inferiore ai 18 anni
- Tempo intercorso dal trauma superiore a 3 settimane
- Comorbilità per patologia internistiche importanti (asma, BPCO, Ipetensione severa)
- Comorbilità per patologie genetiche quali la Sindrome di Down, la fibrosi cistica, le immunodeficienze, e le malformazioni cranio-facciali.

Il nostro protocollo prevede che ogni paziente sia valutato con:

- TC pre-chirurgica e post-chirurgica a 6 mesi ed 1anno, in assiale, coronale, sagittale e ricostruzione in 3D;
- Valutazione fotografica secondo i piani frontale, laterale, sub mento-vertice e angolare.
- Schema di Hesse/ o consulenza ortottica

Tutti i pazienti sono stati sottoposti ad intervento chirurgico di riduzione della frattura e ricostruzione del pavimento orbitario

mediante membrana riassobibile in collagene (Foto20-48). In particolare uno è stato trattato mediante approccio trans-congiuntivale, i rimanenti, tramite approccio sub-tarsale. ( Tab.5).

| Paziente | Età | Superficie difetto $cm^2$ | Approccio chirurgico | Tipo di frattura | Tipo di incidente |
|---|---|---|---|---|---|
| **A.P.** | 29 | 1,7 | Sub-tarsale | Comz sx | Sportivo |
| **P.N.** | 23 | 1,3 | Sub-tarsale | Fracasso | Stradale |
| **M.E.** | 22 | 1,8 | Sub-tarsale | Comz dx | Sradale |
| **C.D.** | 38 | 1,1 | Sub-tarsale | Medial Blow-out sx | Sportivo |
| **P.G.** | 50 | 1,0 | Trans-congiuntivale | Comz sx | Stradale |
| **R.B.** | 32 | 1,5 | Sub-tarsale | Medial Blow-out sx | Colluttazione |
| **G.A.** | 46 | 1,9 | Sub-tarsale | Comz sx | Lavoro |
| **C.P.** | 27 | 0,9 | Sub-tarsale | Comz sx | Colluttazione |
| **C.A.** | 57 | 1,4 | Sub-tarsale | Fracasso | Stradale |

**Tab.5-**Pazienti inclusi nello studio

## 3.2 La membrana in collagene

La membrana studiata è composta da collagene di origine suina di tipo I e III altamente purificato e con una eccellente biocompatibilità.

La maglia fibrosa di cui è composta la membrana le conferisce elevate caratteristiche di resistenza alla trazione ed allo strappo. È dunque possibile fissare la membrana con dei perni o dei punti di sutura per impedirne un eventuale movimento per effetto delle sollecitazioni meccaniche.

Grazie ad una particolare lavorazione si ottiene una struttura 'bi-strato' formata da uno strato compatto e da uno poroso.(Fig.17)



**Fig. 17**- Struttura bi-strato delle membrana in collagene (ingrandimento)

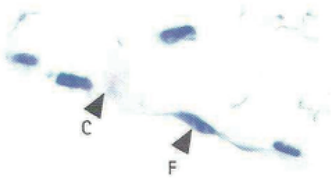


**Fig.18-**Adesione cellulare alla superficie ruvida della membrana (ingrandimento 100 x). I fibroblasti (F) sono adesi alle fibre di collagene (C)

Lo strato compatto della membrana dalla superficie levigata svolge un'azione di esclusione selettiva nei confronti delle cellule ed esercita una funzione protettiva nei confronti del connettivo. Questo lato della membrana è a contatto con i tessuti molli. Il lato opposto è formato da fibre di collagene a struttura a maglie larghe ed estremamente porosa che permettono l' infiltrazione cellulare. Questo lato della membrana è rivolto verso il difetto osseo allo scopo di favorire l' integrazione delle cellule formanti l' osso e la stabilizzazione del coagulo ematico.

Studi in vitro dimostrano[26] che dopo 3 settimane si deposita uno strato di fibroblasti (Fig.18) sulla superficie liscia e compatta della membrana alcune sporadiche cellule possono riuscire a penetrare all'interno di questo strato della membrana senza però dar adito alla formazione di nuova struttura tissutale all'interno della membrana. Sulla superficie ruvida invece gli osteoblasti si insinuano ed invadono la struttura porosa a maglie larghe (Fig. 19).




**Fig.19-**Penetrazione di un osteoblasto(o) nella struttura porosa del collagene (C).Istologia del Dr. Behrens dell' Università di Amburgo

### 3.3 Follow-up

Tutti i pazienti sono stati seguiti con un follow-up di circa 1 anno, durante il quale sono venuti alla nostra osservazione due volte, a distanza di 6 mesi. Ognuno è stato valutato con una documentazione fotografica secondo i piani frontale, laterale, sub mento-vertice e angolare; con una TC in assiale, coronale, sagittale e ricostruzione in 3D. All' esame obiettivo sono stati valutati i seguenti parametri:

- Sensibilità tattile epicritica nella regione di innervazione V2
    - Questionario per una valutazione soggettiva.
    - Discriminazione tattile con la prova dell' striscio[27].
- Schema di Hess /consulenza ortottica [27].
- Valutazioni dell' enoftalmo tramite studio TC in assiale secondo metodica descritta da Segni M. et alt[28].
- Ricostruzione del difetto di frattura e ripristino della volumetria orbitaria.
- Osteointegrazione della membrana
- Complicanze post operatorie legate all' intervento/protesi
    - Infezione
    - Emorraggia
    - Estruzione
    - Migrazione/Malposizione
- Ripresa dei movimenti di lateralità;

Foto 20

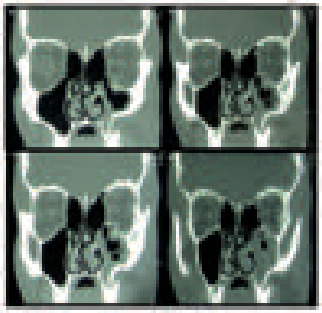

Foto 21

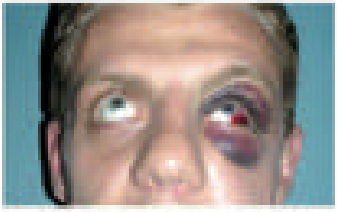

Foto 22

Foto 23

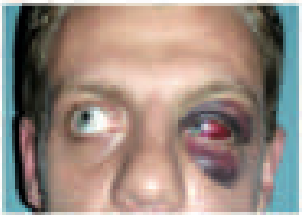

Foto 24



Foto 25

Foto 26

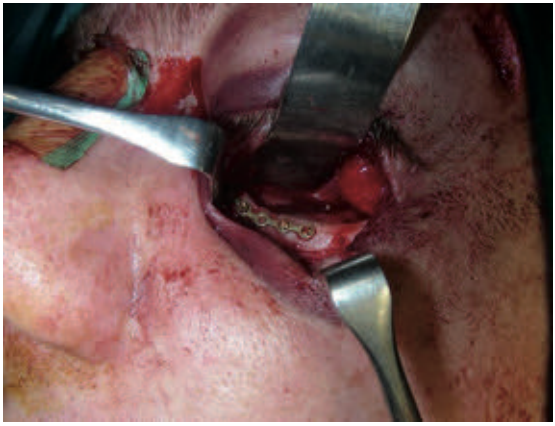

Foto 27

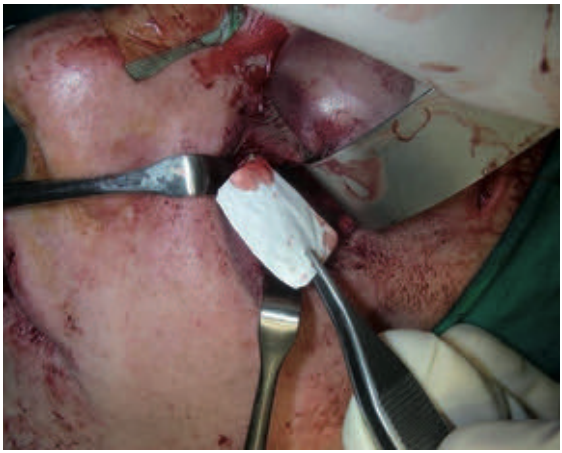
Foto 28

Foto 29

Foto 30

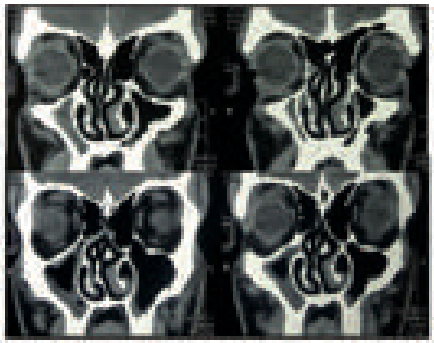

Foto 31

Foto 32

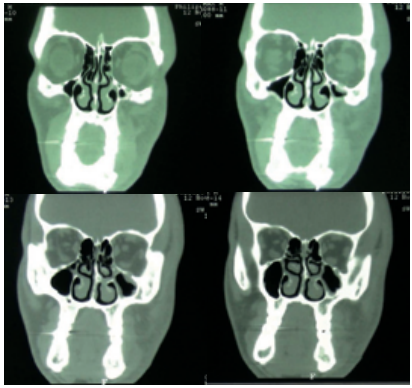

Foto 33

Foto 34

Foto 35

Foto 36

Foto 37

Foto 38

Foto 39

Foto 40

Foto 41

Foto 42



Foto 43

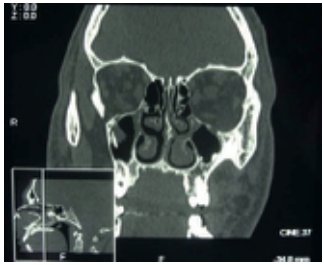

Foto 44

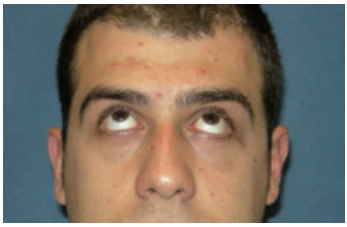

Foto 45

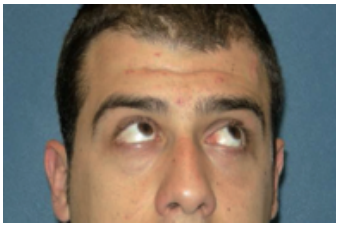

Foto 46

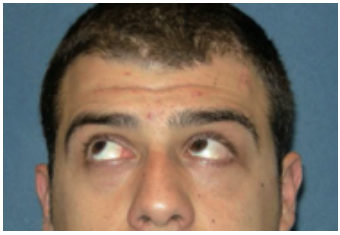

Foto 47

Foto 48

# 4 RISULTATI

In tutti pazienti trattati con membrana in collagene di tipo I e III non è stata riscontrata né infezione della membrana, né migrazione dal sito di apposizione. La Membrana si è perfettamente riassorbita a distanza di 1 anno dall' intervento, permettendo il ripristino del volume dell'orbita (parametro valutato con la TC) ed un efficace sostegno al contenuto orbitario. A distanza di 6 mesi dall' intervento nessun paziente presentava enoftalmo residuo o eventuale proptosi post-operatoria. Nessun paziente ha manifestato diplopia significativa nel post-operatorio ad eccezione di un paziente che ha manifestato una lieve diplopia nella estremità superiore dello sguardo. Tale sintomatologia si è risolta spontaneamente entro l'ottavo mese post-operatorio. In 3 pazienti è stata riscontrata una lieve ipoestesia tattile in regione V2 del lato trattato totalmente ripristinata a un anno dall' intervento. Tale reperto non era da considerarsi come complicanza dell' atto operatorio poiché la perdita di sensibilità era già stata documenta nel pre-operetorio.(Tab.6)

**Tab. 6 Parametri di valutazione clinica e strumentale pre-operativi e post-operativi a 6 mesi dall' intervento**

| Paz. | Diplopia | | Enoftalmo | Ipo/anestesia | Ripristino | Infezione | Migrazione |
|---|---|---|---|---|---|---|---|
| | Significativa PreO/PostO | Estremi del campo PreO/PostO | PreO/PostO | PreO/PostO | vol. orbita | | |
| 1 | +/- | +/- | -1/0mm | -/- | + | - | - |
| 2 | -/- | Up/- | 0/0mm | +/- | + | - | - |
| 3 | -/- | Up/- | 0/0mm | +/+ | + | - | - |
| 4 | +/- | +/- | -1/0mm | +/- | + | - | - |
| 5 | +/- | +/Up | -2/0mm | +/+ | + | - | - |
| 6 | -/- | Dw/- | 0/0mm | +/- | + | - | - |
| 7 | -/- | Up/- | 0/0mm | -/- | + | - | - |
| 8 | +/- | +/- | -2/0mm | +/+ | + | - | - |
| 9 | -/- | Up/- | 0/0mm | -/- | + | - | - |

Note. Pre O, preoperatorio.Post.O, postoperatorio. (-1, -2) sta per enoftalmo. Up, sopra ; Dw, giù.

# 5 DISCUSSIONE E CONCLUSIONI

Il management delle fratture del pavimento dell' orbita è stato dibattuto per molti anni; la letteratura di fatto contiene indicazioni e raccomandazioni conflittuali sul trattamento dei pazienti.

L'obiettivo primario della riparazione del pavimento dell' orbita è quello di ristabilire il volume orbitario e liberare i muscoli eventualmente incarcerati. Vi sono diverse opinioni su quale sia il materiale migliore da utilizzare. Essendo l' orbita costituita da ossa, sembrerebbe logico utilizzare l' osso per ricostruire il segmento mancante. Si è quindi diffuso l' utilizzo dell' osso autologo per la ricostruzione interna dell' orbita. Diversi siti donatori sono stati utilizzati, come la sinfisi ed il ramo mandibolare[29-31], la spina iliaca[32] e soprattutto la calvaria[33-34] per il basso rischio di infezione e la maggior permanenza dell' impianto. Purtroppo la morbidità del sito donatore (danni vascolari e nervosi, dolore cronico del sito donatore, problemi estetici) e la limitata abilità nel modellare determinate tipologie di osso, costituiscono i principali svantaggi. Tuttavia, il più preoccupante limite che accomuna gli innesti di osso autologo è la loro incapacità a mantenere nel tempo il volume iniziale a causa di un lento

riassorbimento a cui sono sottoposti, il che spesso si traduce in un enoftalmo evidenziabile anche a diversi mesi dall'intervento[33-34].

È stato proposto anche l' uso di cartilagine autologa per il facile prelievo, la flessibilità, la limitata morbilità del sito donatore, la bassa tendenza ad infettarsi e ad andare incontro riassorbimento[35-36]. Le principali fonti di questo materiale sono il setto nasale e la conca dell'orecchio. In generale entrambe richiedono un accurato rimodellamento per essere adattate al pavimento. Questo costituisce spesso un problema perché la cartilagine possiede una scarsa memoria della forma nella quale è stata foggiata e tende a ritornare nella sua conformazione originale. Infatti è stata associata ad un alta quota di enoftalmo e strabismo.

Diversi materiali allogenici come la fascia, la dura e l' osso sono stati utilizzati per la ricostruzione delle fratture del pavimento dell' orbita[37-38]. Questi materiali mostrano caratteristiche simili al tessuto ospite, ma sono gravati da un elevato rischio di trasmissione di malattie infettive, fattore che ne ha limitato molto l' utilizzo[39-40].

I materiali alloplastici, riassorbibili e non riassorbibili, hanno goduto di una grande popolarità per la ricostruzione del pavimento orbitario, per il loro facile impiego e per aver eliminato la morbilità del sito donatore. Altri benefici includono la riduzione dei tempi chirurgici, la

moltitudine di forme e dimensioni ottenibili, e la disponibilità apparentemente illimitata. Di questi biomateriali, quelli che più frequentemente vengono utilizzati sono il polietilene poroso ad alta densità e l' idrossiapatite[41]. La loro struttura a larghi pori permette una rapida crescita del tessuto, consentendo non solo una stabilità a lungo termine ma, grazie all' estesa crescita vascolare al suo interno crea il potenziale per il trasporto di prodotti cellulari che combattono le infezioni profonde dell'impianto. Villareal et al.[41] hanno utilizzato una membrana di polietilene poroso ultra sottile in 32 pazienti, ed hanno raggiunto un tasso di correzione dell' enoftalmo del 62,5%. Lo svantaggio principale di queste membrane è l'alto rischio di infezione prima che sia avvenuta completamente la vascolarizzazione, fattore che la rende resistente alla contaminazione batterica. Il coinvolgimento dei muscoli estrinseci dell' occhio rappresenta una controindicazione all' utilizzo di queste membrane, preferendo in tali casi l' uso di materiali riassorbibili non porosi o cartilagine autologa[41].

Modici risultati sono stati ottenuti con l' idrossiapatite artificiale per ricostruire il pavimento dell' orbita. Questo materiale necessita di mezzi di fissazione dal momento che tende a migrare[42].

A differenza dei materiali alloplastici non porosi, le mesh in titanio utilizzate per la riparazione delle fratture dell' orbita devono essere

fissate con un sistema di mini placche al fine di ridurre il rischio di migrazione e malposizionamento[43]. Questi materiali vengono utilizzati soprattutto in caso di fratture estese del pavimento o che interessano più pareti dell' orbita. Altri materiali alloplastici utilizzati sono il silicone ed il teflon[43]. Entrambi mostrano una eccellente biocompatibilità e facilità di utilizzo, tuttavia la formazione di una spessa capsula che tende ad isolarli dal tessuto ospite è stata probabilmente la causa del loro fallimentare impiego. Le complicanze riportate in letteratura sono per il silicone: estrusione (3.1%), infezione (1.2%), migrazione (2%) e seroma (0.5%). Per il teflon la formazione di un pacchetto antrale è stata la più significativa complicanza. Estrusione, emorragia o migrazioni sono piuttosto rari[43].

I dispositivi biodegradabili sono stati utilizzati per oltre 10 anni ottenendo diversi successi nella ricostruzione di molte aree dello scheletro facciale. Sono copolimeri di acido polilattico e poliglicolico in varie composizioni[44], completamente biocompatibili, non determinano alcuna reazione da corpo estraneo, e sono resistenti agli stimoli bio-meccanici[45-47]. L' utilizzo di questi biomateriali è apparso il più appropriato nel trattamento delle fratture del pavimento dell' orbita. Studi su animali, dove sono state utilizzate membrane in acido polilattico da 0.4mm per la riparazione di difetti di 15 mm di

diametro, hanno mostrato che la membrana viene completamente incapsulata dal tessuto connettivo dopo 3 settimane, una placca ossea si forma progressivamente alla 19^ settimana, e dopo circa 78 settimane una nuova superficie ossea ha coperto completamente tutto il difetto senza determinare una reazione infiammatoria, o da corpo estraneo. Queste membrane sono completamente riassorbite in circa 3 anni e mezzo. L' acido polilattico è idrofobico e resistente alla degradazione, mentre l' acido poliglicolico è idrofilico e non stabile[48].

Hollier et alt[49] in un recente studio hanno valutato 12 casi di frattura del pavimento dell' orbita trattati con membrane riassorbibili con uno spessore di 0.25mm . In 2 pazienti è stato osservato enoftalmo, dovuto ad un errore nel posizionamento dell' impianto. Solo in un paziente si è sviluppata una reazione ritardata da corpo estraneo che ha determinato la necessità di rimuovere la porzione in eccesso della membrana ed assicurarla successivamente con delle viti alla regione infraorbitaria.

La membrana in collagene[26] di tipo I e III è idrofila, resistente alla trazione, ha un elevato grado di compatibilità con i tessuti e si riassorbe senza compromettere i tessuti molli. Funge da barriera per un periodo sufficientemente lungo (4-6 mesi), favorendo, una rigenerazione ossea indisturbata. Permette di essere tagliata, fissata o

adattata a qualunque superficie, tramite l' uso di perni o grazie all' aderenza all'osso[42].(Tab.7)

| Materiale | Proprietà | Risultati |
|---|---|---|
| **Tessuto fibroso a prova di strappo** | Permette di essere tagliata, fissata e adattata a qualunque forma, tramite perni o aderenza all' osso | Facilità d' uso e adattamento perfetto al difetto, una dimensione si adatta a tutti i difetti |
| **Matrice con struttura bi-strato** | Lo strato liscio,forma una barriera naturale contro le cellule dei tessuti molli<br>Lo strato poroso favorisce l' integrazione dei tessuti ossei | Processo di rigenerazione ossea indisturbato |
| **Fibre di collagene altamente purificate** | Accelera l'adesione delle cellule e la formazione di coaguli di sangue<br>Riassorbimento fisiologico della membrana a partire dal 6° mese | Guarigione favorevole dei tessuti<br>Un solo intervento chirurgico |

**Tab.7**- Riassunto delle principali caratteristiche della membrana in collagene applicata.

La membrana in collagene di tipo I e III si è rivelata un efficace alternativa per il trattamento delle fratture small del pavimento dell' orbita. Infatti, grazie alle sue caratteristiche di *biocompatibilità*, di *resistenza alla trazione*, di *osteoconduzione*, di *riassorbibilità*, offre un valido sostegno al contenuto orbitario impedendo la sua erniazione durante tutta la fase critica pre-rigenerativa del pavimento.

# 6 Bibliografia

1. **Testut L, Latarjet A.** *Traité d'Anatomie Humaine.* Neuvemie edition, G.Doin & C.ie,1972;vol.I: 260-64

2. **Jank S, Schmehter B, Emshoff R, Strobl H, Koehler J, Nicasi A, Norer B, Baldissera I**. *Clinical signs of orbital wall fractures as a function of anatomic location.* Oral Surg Oral Med Oral Pathol Oral Radiol Endod 2003 Aug; 96(2): 149-53

3. **Tong L, Bauer RJ, Buchman SR.** *A current 10-year retrospective survey of 199 surgically treated orbital floor fractures in a nonurban tertiary care center.* Plastic and Reconstructive Surgery 2001 Sep 1;108(3):612-21

4. **Manolidis S, Weeks Bh, Kirby M, Scarlett M, Holier L.** *Classification and surgical management of orbital fractures: experience with 111 orbital reconstructions.* J Craniofacial surg 2002 Nov; 13(6): 726-38

5. **Punke C, Fritsche A, Martin H, Schmitz KP, Pau HW, Kramp B.** *Investigation of the mechanisms involved in isolated orbital floor fracture. Simulation using a finite element model of the human skull*. HNO. 2007 Dec;55(12):938-44

6. **Jordan DR, Allen LH, White J, Harvey J, Pashby R, Esmaeli B.** *Intervention within days for some orbital floor fractures: the white-eyed blowout*. Ophthal Plast Reconstr Surg. Nov 1998;14(6):379-90.

7. **Cole P., Boyd V., Banerji S., Hollier LH.** *Comprehensive management of orbital fractures.* Plastic and Reconstructive Surgery 2007 Dec; 120(7 suppl. 2): 57S-63S

8. **Baumann A., Burggasser G., Gauss N., Ewers R.** *Orbital floor reconstruction with an alloplastic resorbable polidioxanone sheet.* Int J Oral Maxillofac Surg 2002 Aug; 31(4): 367-73

9. **Burstine MA**. *Clinical recommendations for repair of isolated orbital floor fractures: an evidence-based analysis.* Ophthalmology 2002 Jul; 109 (7): 1207-13

10. **Suga H., Sugawara Y., Uda H., Kobayashi N.** *The transconjiuntival approach for orbital bony surgery: in which cases should it be used?*. J Craniofacial Surg 2004 May; 15(3): 454-7

11. **Converse JM.** *Reconstruction of the floor of the orbit by bone grafts.* Arch Ophthalmology 1950 Jul; 44(1): 1-21

12. **Cheong EC, Chen CT, Chen YR**. *Broad application of the endoscope for orbital floor reconstruction: long-term follow-up results*. Plast Reconstr Surg. 2010 Mar;125(3):969-78.

13. **Buchel P., Rahal A., Seto I., Iizuka T.** *Reconstruction of orbital floor fractures with polyglactin 910/polydioxanone patch (ethisorb): a retrospective study.* J Oral Maxillofacial Surg 2005 May; 63(5): 646-50

14. **Melega JM., Zani R., Gome PR.** *Repair of the orbital floor with a parietal bone graft.* Rew Paul Med 1984 Sept-Oct; 102(5): 223-25

15. **Guerra MF., Perez JS., Rodriguez-Campo FJ., Gias LN**. *Reconstruction of orbital fractures with dehydrated human dura mater.* J Oral Maxillofac Surg 2000 Dec; 58:1361-6

16. **Lee HB., Nunery WR.** *Orbital adherence syndrome secondary to titanium implant material.* Ophthal Plast Reconstr Surg 2009 Jan-Feb; 25:33-6

17. **Dietz A., Ziegler CM., Dacho A., Althof F., Conradt C., Kolling G., Von Boehmer H., Steffen H**. *Effectiveness of a new perforated 0.15 mm poly-p-dioxanon-foil versus titanium-dynamic mesh in reconstruction of the orbital floor.* J Craniomaxillofac Surg 2001 Apr; 29:82-8

18. **Warrier S., Prabhakaran VC., Davis G., Selva D.** *Delayed complications of silicone implants used in orbital fracture repairs.* Orbit 2008; 27:147-51

19. **Chen YH., Cui HG.** *High density porous polyethylene material (Medpor) as an unwrapped orbital implant.* J Zhejiang Univ Sci B 2006 Aug; 7:679-82

20. **Ouadah A., Gerard M., Malpuech F., Buc D., Advenier D., Mondie JM., Peri G.** *Treatment of fractures of the orbital floor: reconstruction using Teflon sheets. Analysis of the results after 5 years.* Rev Stomatol Chir Maxillofac 1998 Jul; 99 Suppl 1:120-1

21. **Kos M., Brusco D., Engelke W.** *Results of treatment of orbital fractures with polydioxanone sheet.* Polim Med 2006; 36:31-6

22. **Rozema FR., Bos RR., Pennings AJ., Jansen HW.** *Poly(L-lactide) implants in repair of defects of the orbital floor: an animal study.* J Oral Maxillofac Surg 1990 Dec; 48:1305-10

23. **Potter JK., Ellis E.** *Biomaterials for reconstruction of the internal orbit.* J Oral Maxillofacial Surg 2004 Oct;62(10): 1280-97

24. **Chowdhury K., Krause GE**. *Selection of materials for orbital floor reconstruction.* Arch Otolarylongol Head Neck Surg 1998 Dec; 124(12): 1398-400

25. **Buchel P., Rahal A., Seto I., Iizuka T.** *Reconstruction of orbital floor fractures with polyglactin 910/polydioxanone patch (ethisorb): a retrospective study.* J Oral Maxillofacial Surg 2005 May; 63(5): 646-50

26. **Hurzeler, Quinones, Kohal, Rohde, Strub, Tendcher, Caffesse**. *Changes in peri-implant tissues subjected to orthodontic forces and ligature break down in monkeys.* J Periodontology 1998 Mar; 69(3): 396-404

27. ***Jehad Al-Sukhun, PhD, MSc, BDS,* and Christian Lindqvist, PhD, MD, DDS.****A Comparative Study of 2 Implants Used to Repair Inferior Orbital Wall Bony Defects: Autogenous Bone Graft Versus Bioresorbable Poly-L/DL-Lactide [P(L/DL)LA 70/30] Plate* J Oral Maxillofac Surg 64:1038-1048, 2006

28. **Segni M, Bartley GB, Garrity JA, Bergstralh EJ, Gorman CA** *Comparability of proptosis measurements by different techniques*. Am J Ophthalmol. 2002 Jun;133(6):813-8.

29. **Krishnan V, Johnson JV.** *Orbital floor reconstruction with autogenous mandibular symphyseal bone grafts*. J Oral Maxillofac Surg 1997;55:327

30. **Laskin JL, Edwards DM**. *Immediate reconstruction of an orbital complex fracture with autogenous mandibular bone.* J Oral Surg 1977;35:749

31. **Girdler NM, Hosseini M**. *Orbital floor reconstruction with autogenous bone harvested from the mandibular lingual cortex*. Br J Oral Maxillofac Surg 1992;30:36

32. **Johnson PE, Raftopoulos I**. *In situ splitting of a rib graft for reconstruction of the orbital floor*. Plast Reconstr Surg 1999;103:1709

33. **Prowler JR.** *Immediate reconstruction of the orbital rim and floor.* J Oral Surg Anesth Hosp Dent Serv 1965;23:5Y13

34. **Harsha BC, Turvey TA, Powers SK**. *Use of autogenous cranial bone grafts in maxillofacial surgery; a preliminary report.* J Oral Maxillofac Surg 1986;44:11

35. **Antonyshyn O, Gruss JS, Galbraith DJ, et al**. *Complex orbital fractures; a critical analysis of immediate bone graft reconstruction.* Ann Plast Surg 1989;22:220

36. **Werther JR.** *Not seeing eye-to-eye about septal grafts for orbital fractures*. J Oral Maxillofac Surg 1998;56:906

37. **Yavuzer R, Tuncer S, Basterzi Y, et al.** *Reconstruction of orbital floor fracture using solvent-preserved bone graft.* Plast Reconstr Surg 2004;113:34

38. **Bevivino JR, Nguyen PN, Yen LJ.** *Reconstruction of traumatic orbital floor defects using irradiated cartilage homografts.* Ann Plast Surg 1994;33:32

39. **Tange RA, Troost D, Limburg M.** *Progressive fatal dementia (Creutzfeldt-Jakob disease) in a patient who received homograft tissue for tympanic membrane closure*. Eur Arch Otorhinolaryngol 1990;247:199

40. **Thadani V, Penar PL, Partington J, et al**. *Creutzfeldt-Jakob disease probably acquired from a cadaveric dura mater graft. Case report*. J Neurosurg 1988;69:766

41. **Villarreal PM, Monje F, Morillo AJ, et al**. *Porous polyethylene implants in orbital floor reconstruction.* Plast Reconstr Surg 2002;109:877

42. **Ichiro O, Hironori G, Kazuyoshi S, et al**. *Orbital reconstruction with hydroxyapatite ceramic implants.* Scand J Plast Reconst Hand Surg 1994;28:193

43. **Sargent LA, Fulks KD.** *Reconstruction of internal orbital fractures with Vitallium mesh*. Plast Reconstr Surg 1991;88:31

44. **Gosain AK, Song L, Corrao MA, et al**. *Biomechanical evaluation of titanium, biodegredable plate and screw, and cyanoacrylate glue fixation systems in craniofacial surgery.* Plast Reconstr Surg 1998;101:582

45. **Eppley BL, Sadove AM.** *A comparison of resorbable and metallic fixation in healing of calvarial bone grafts.* Plast Reconstr Surg 1995;96:316

46. **Eppley BL, Sadove AM**. *Resorbable coupling fixation in craniosynostosis surgery; experimental and clinical results.* J Craniofac Surg 1995;6:477

47. **Salyer KE, Bardach J, Squier CA, et al**. *A comparative study of the effects of biodegradable and titanium plating systems on cranial growth and structure; experimental study in beagles.* Plast Reconstr Surg 1994;93:705

48. **Rozema FR, Bos RR, Pennings AJ, et al.** *Poly(L-lactide) implants in repair of defects of the orbital floor; an animal study.* J Oral Maxillofac Surg 1990;48:1305

49. **Hollier LH, Rogers N, Berzin E, et al.** *Resorbable mesh in the treatment of orbital floor fractures.* J Craniofac Surg 2001; 12:242

More Books!

yes I want morebooks!

Compra i tuoi libri rapidamente e direttamente da internet, in una delle librerie on-line cresciuta più velocemente nel mondo! Produzione che garantisce la tutela dell'ambiente grazie all'uso della tecnologia di "stampa a domanda".

Compra i tuoi libri on-line su

**www.get-morebooks.com**

Buy your books fast and straightforward online - at one of the world's fastest growing online book stores! Environmentally sound due to Print-on-Demand technologies.

Buy your books online at

**www.get-morebooks.com**

OmniScriptum Marketing DEU GmbH
Bahnhofstr. 28
D - 66111 Saarbrücken
Telefax: +49 681 93 81 567-9

info@omniscriptum.com
www.omniscriptum.com

OmniScriptum